

# Traitement d'un anévrisme géant IVA

**P.COMMEAU**

**Polyclinique les fleurs ,Ollioules**

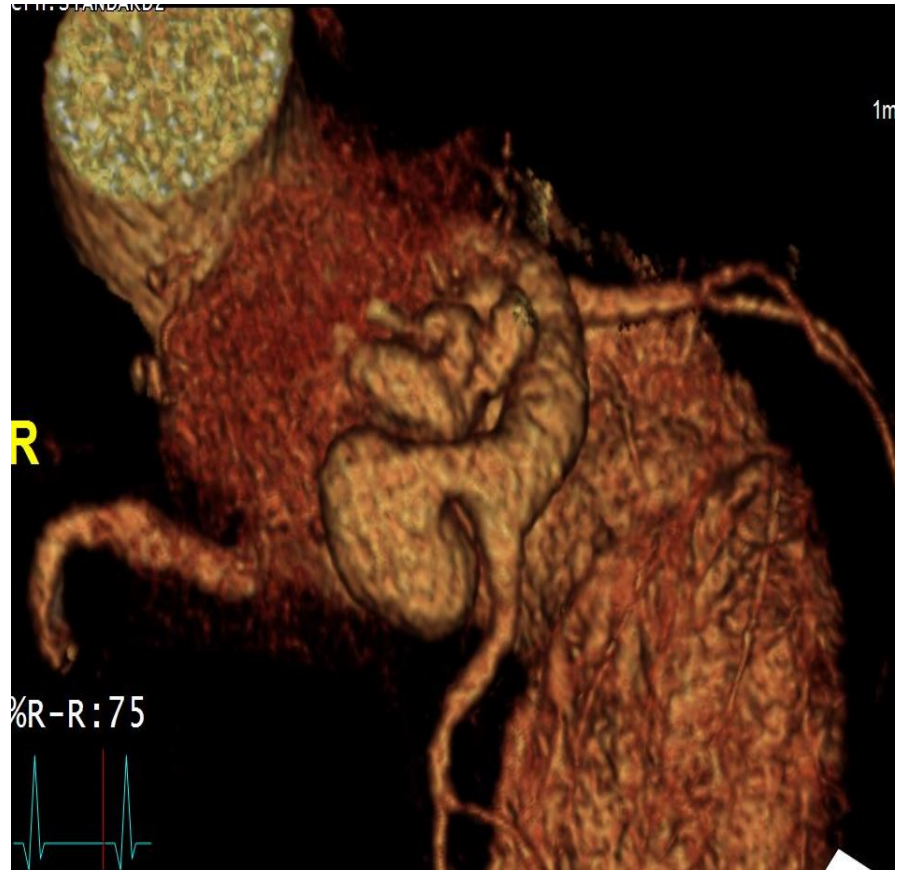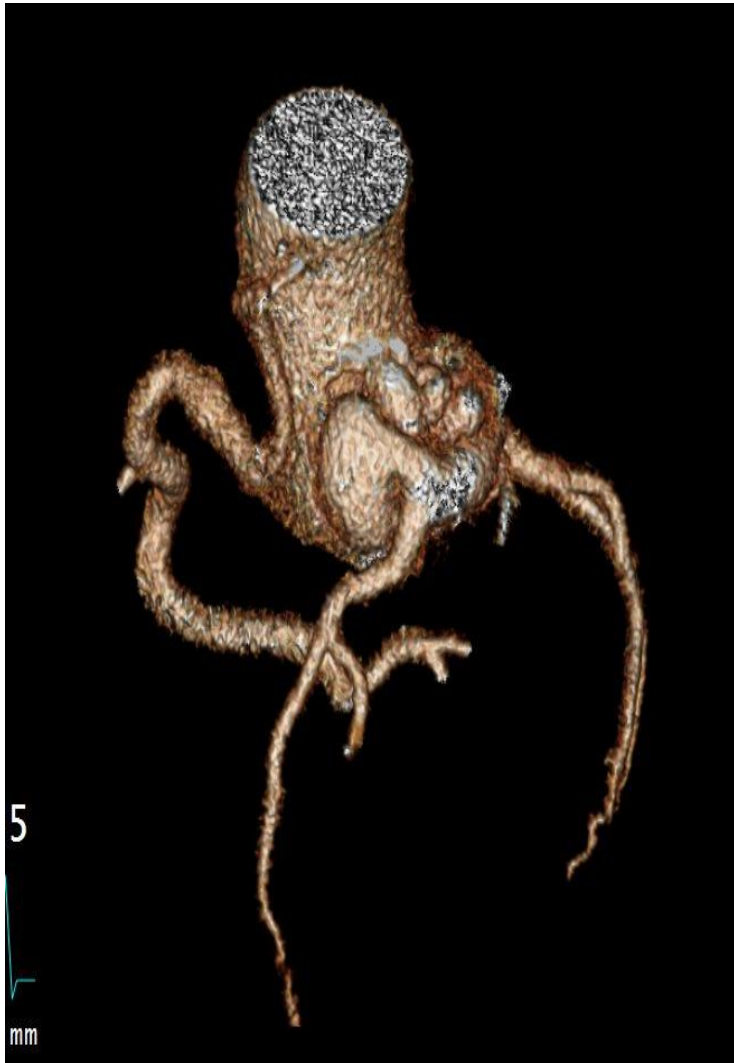**MO AOUISSI**

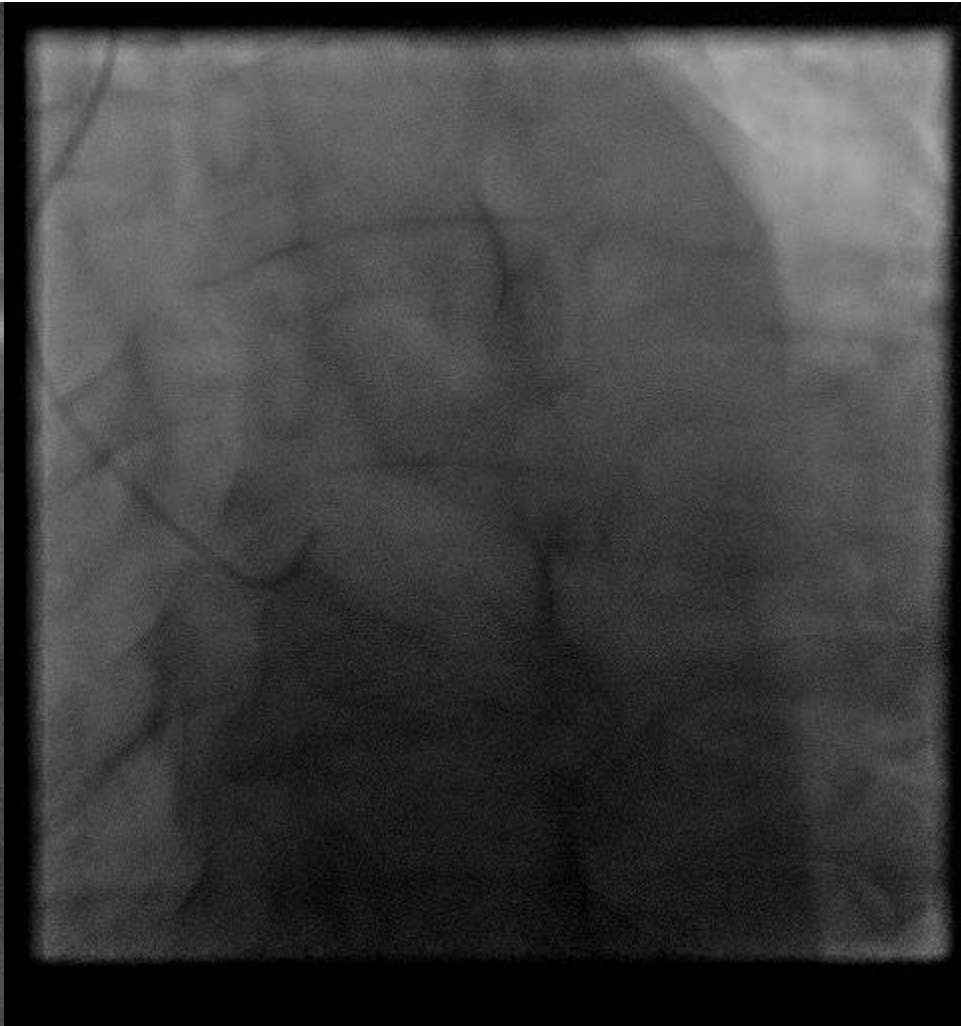
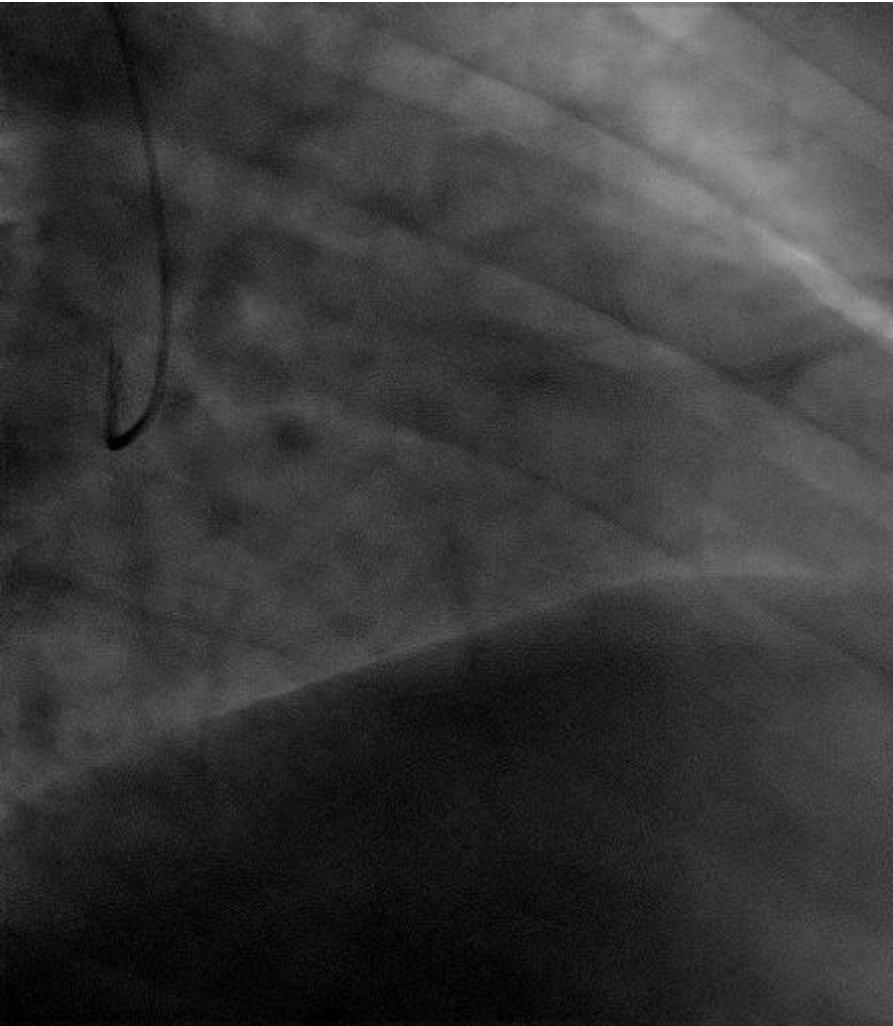
# DÉCLARATION DE LIENS D'INTÉRÊT AVEC LA PRÉSENTATION

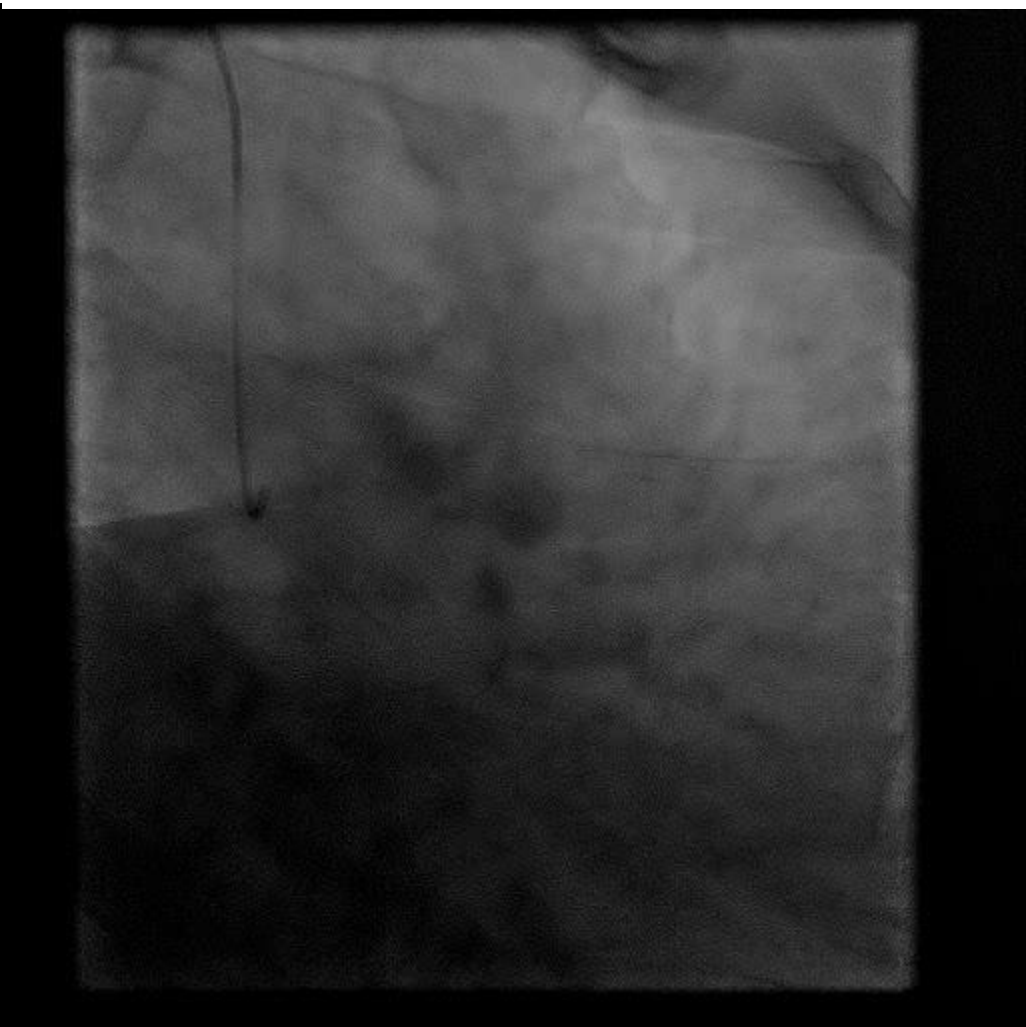
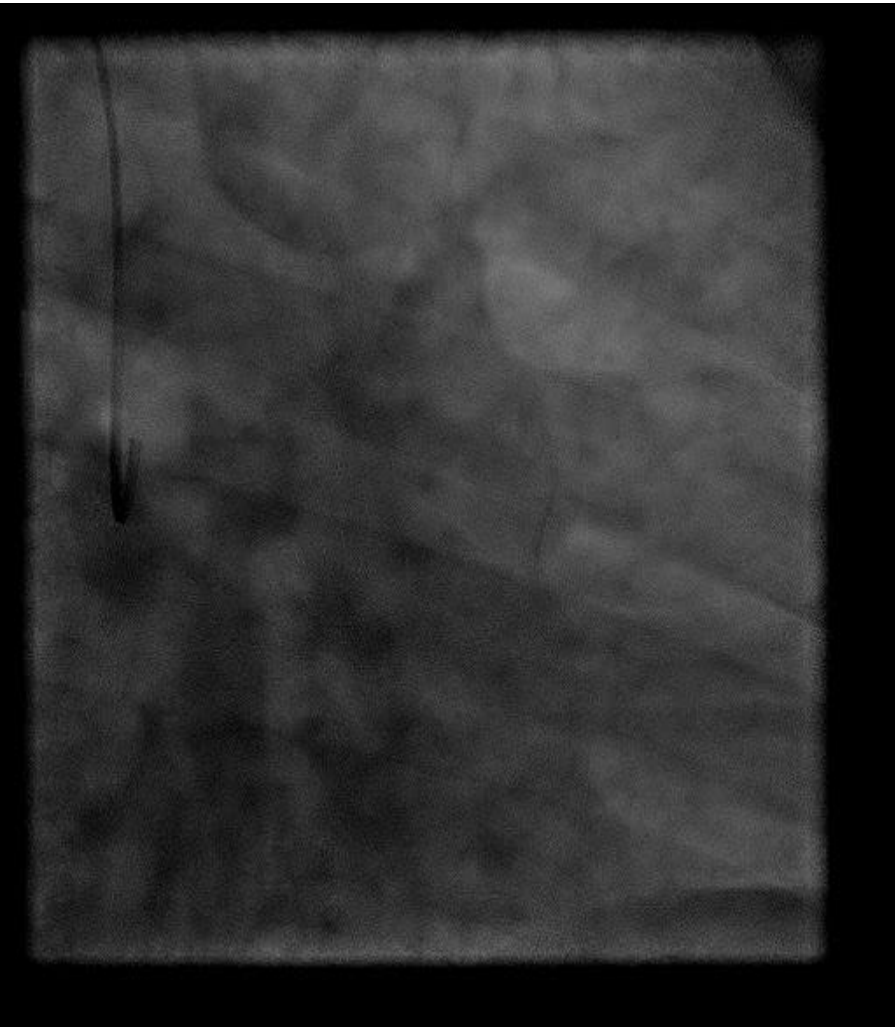
**Intervenant : Mohamed Oualid AOUISSI, Ollioules**

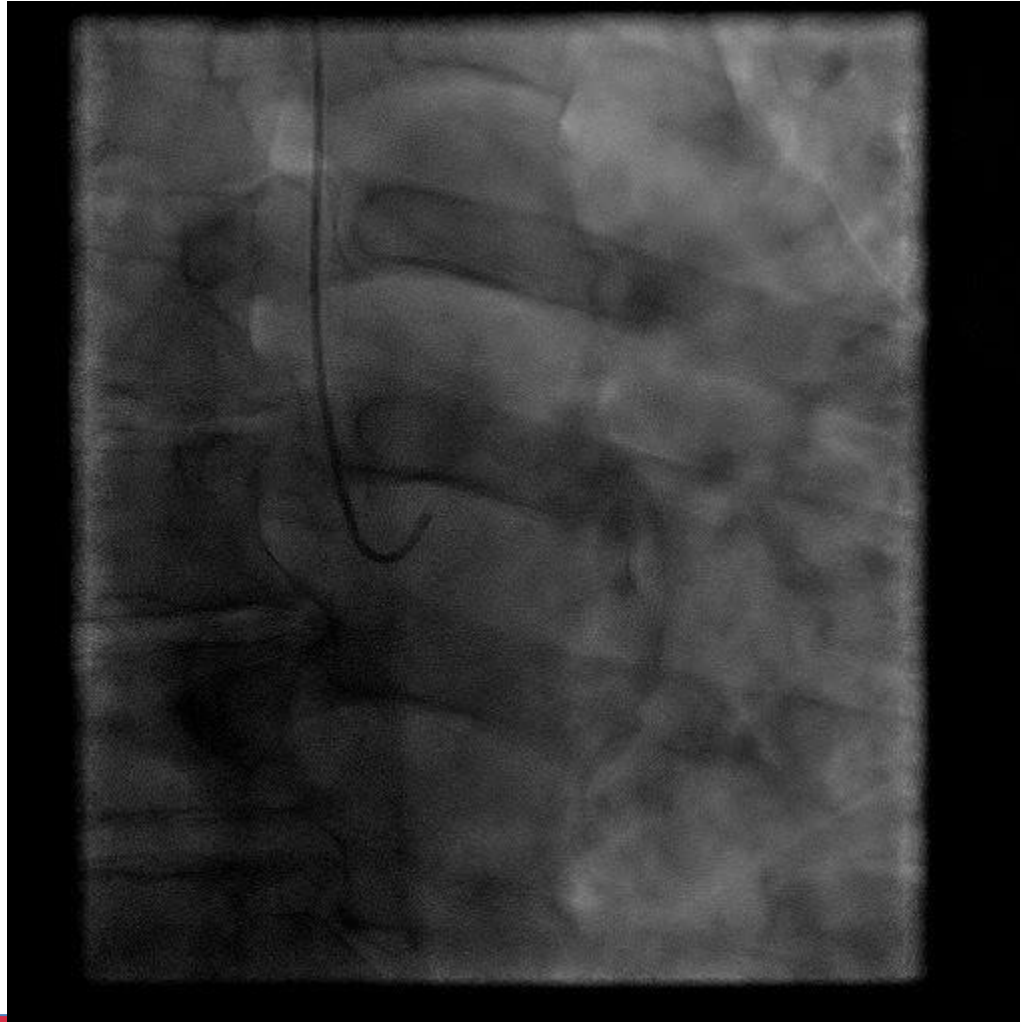
Je n'ai pas de lien d'intérêt à déclarer

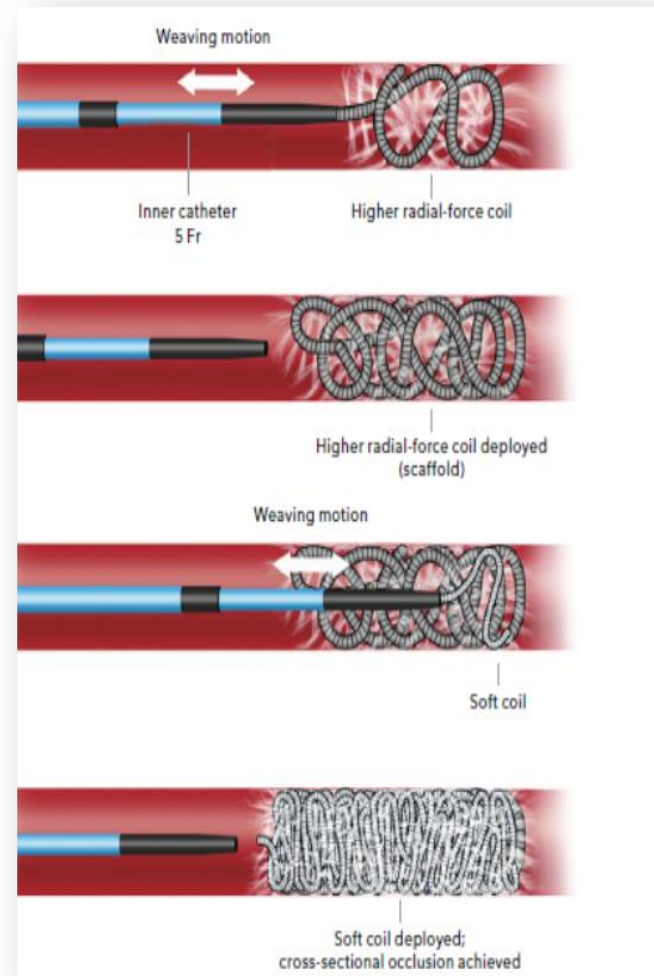
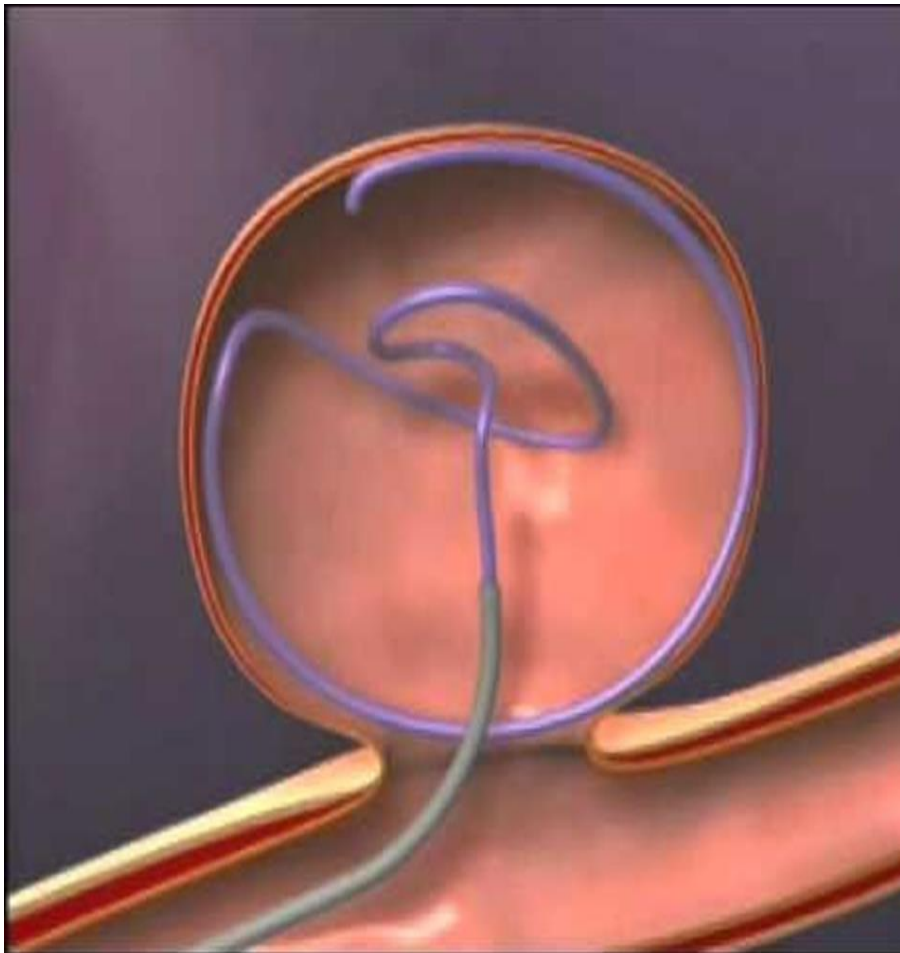
- Patient de 48 ans
- Pléthorique
- HTA
- SAOS avec ronflement +++
- Bilan pré-op d'une intervention ORL
- Rapporte des douleurs thoraciques atypiques
- EE + électriquement
- Réalisation d'un coroscanner




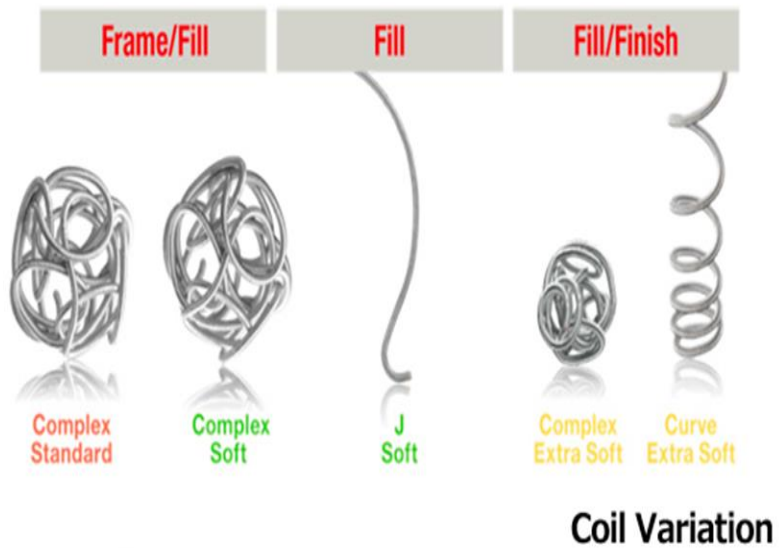






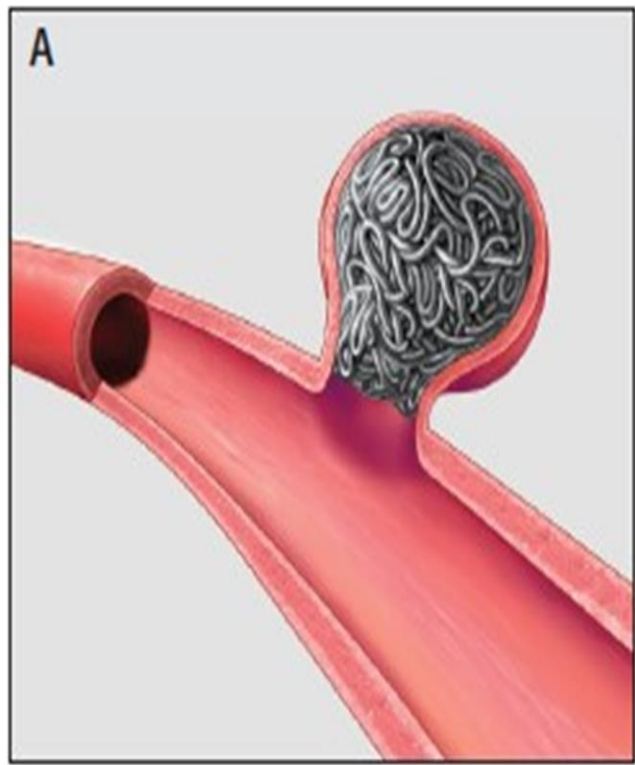





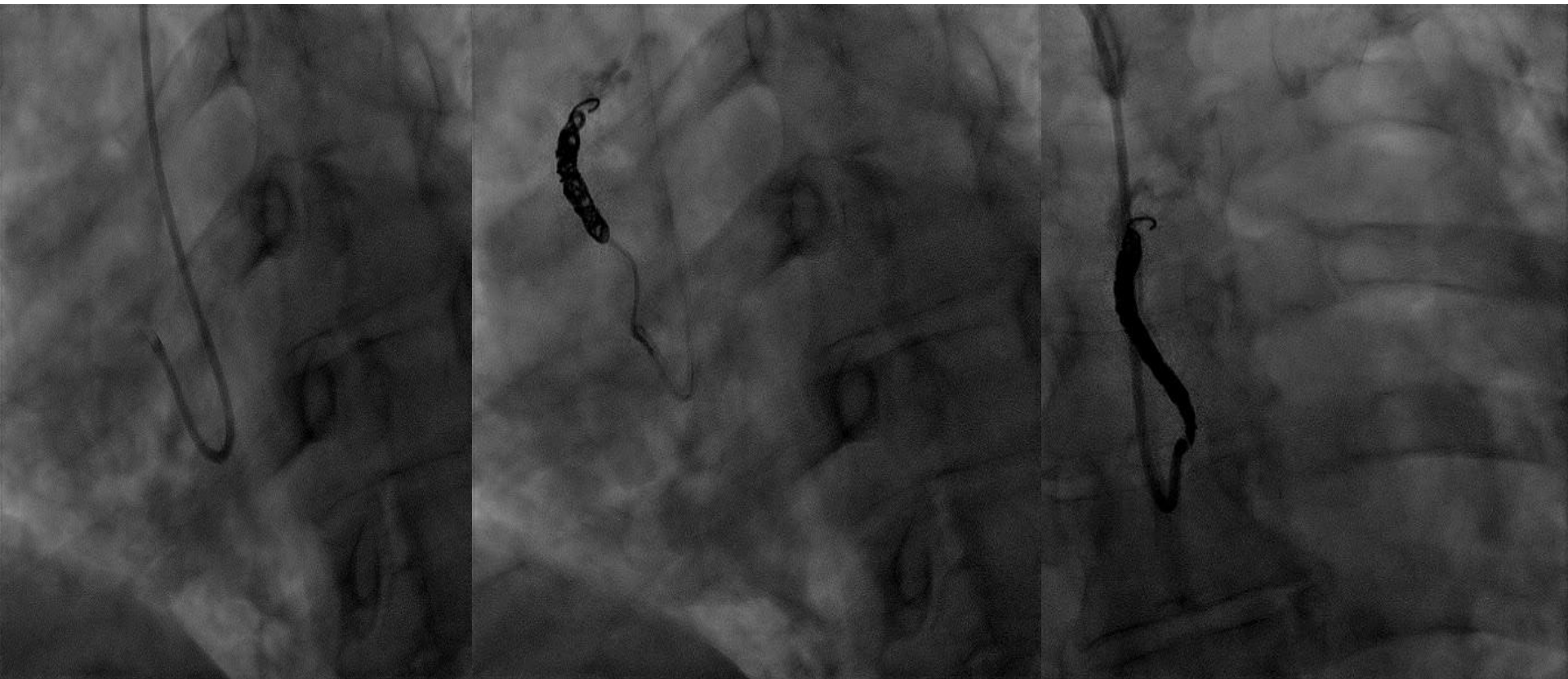


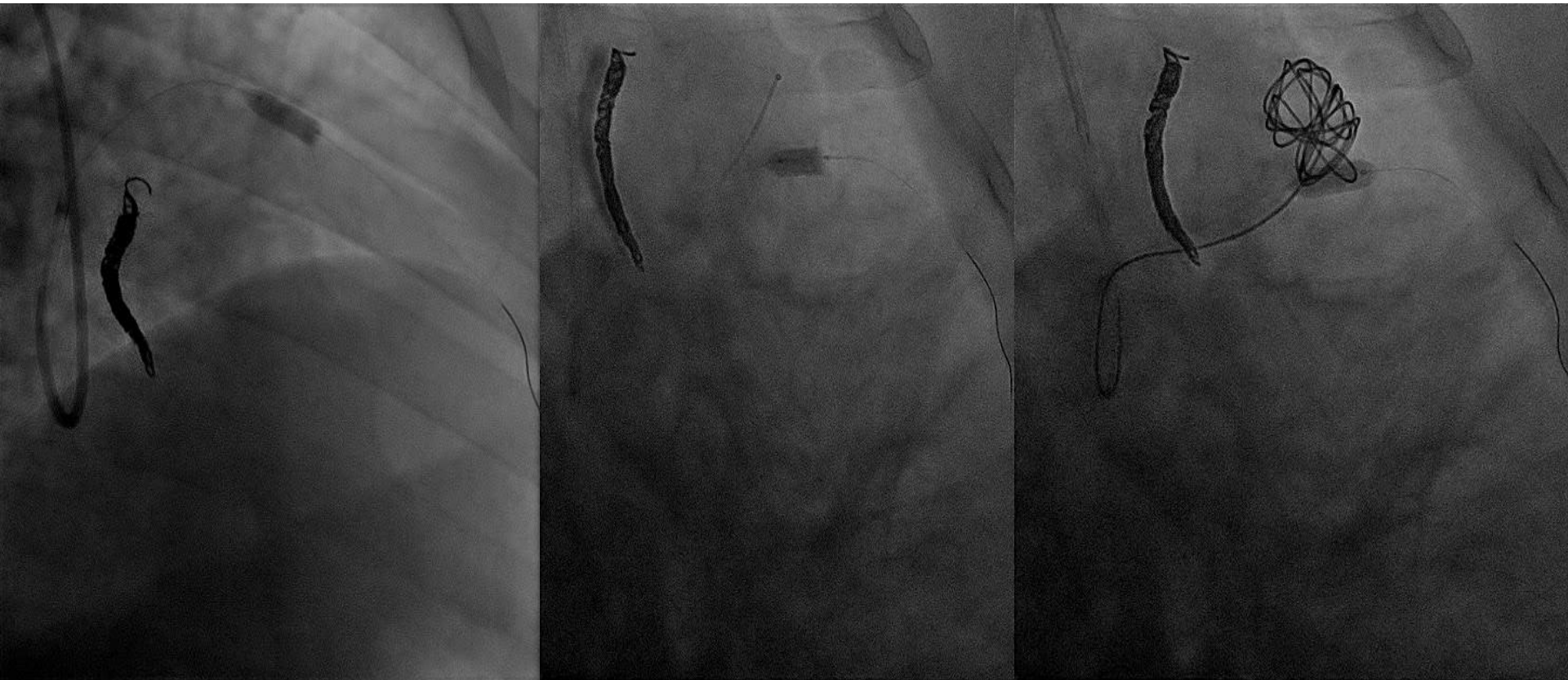
Penumbra Coil 400™

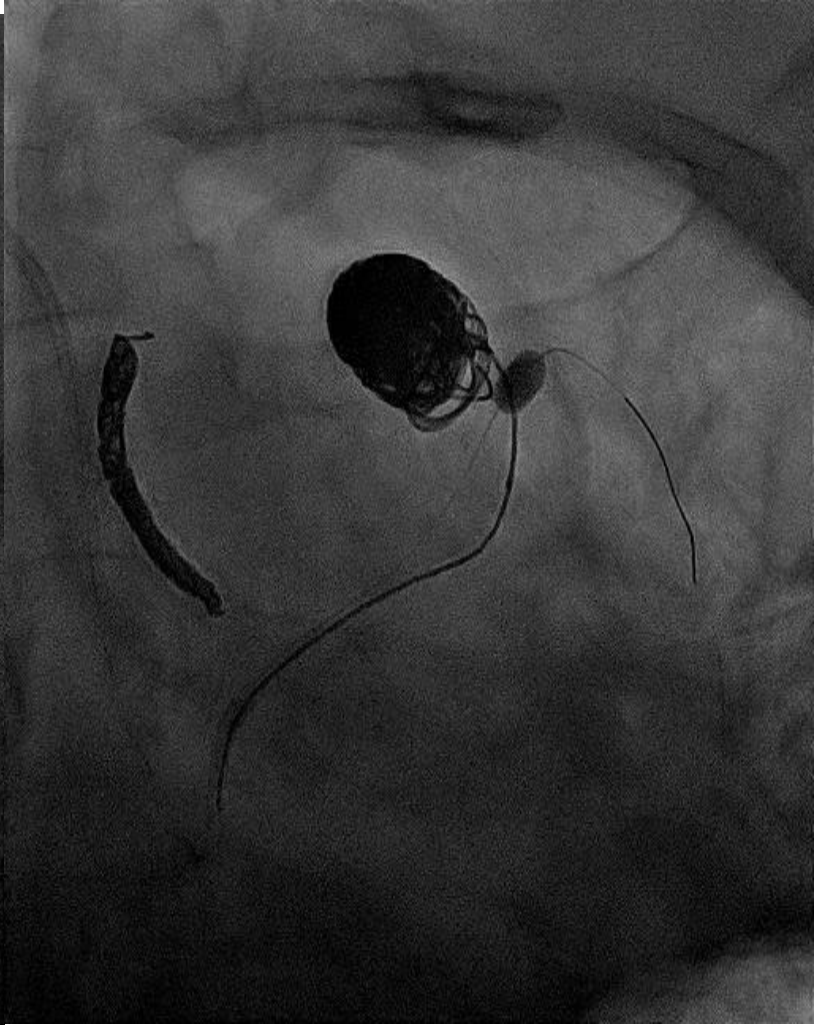
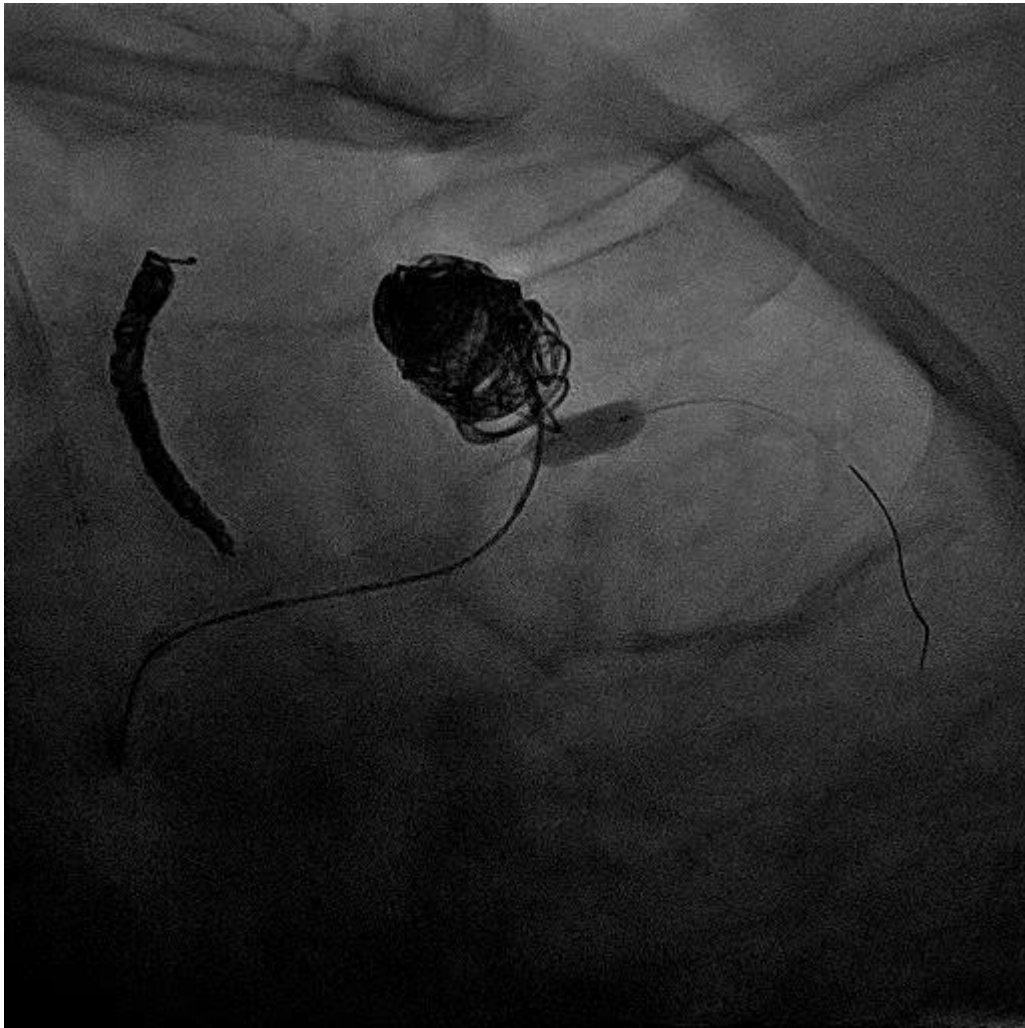Traditional Coil

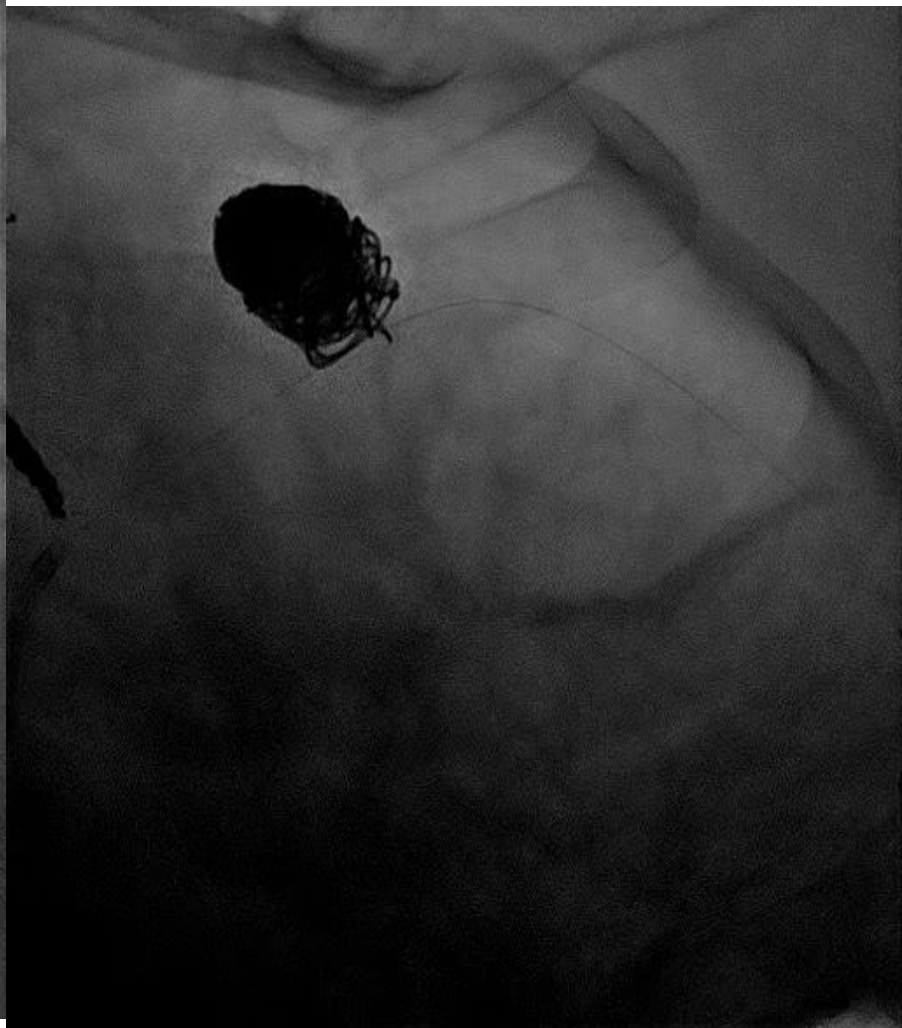
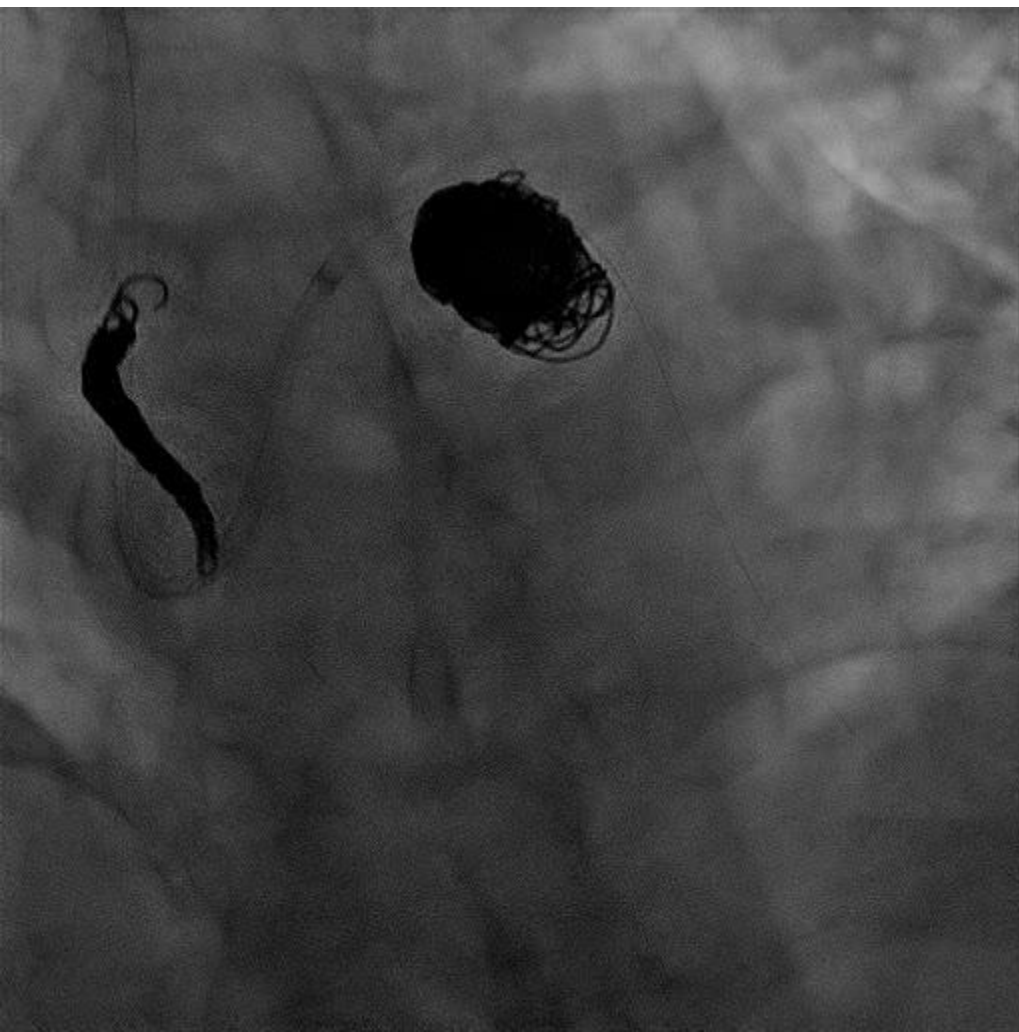




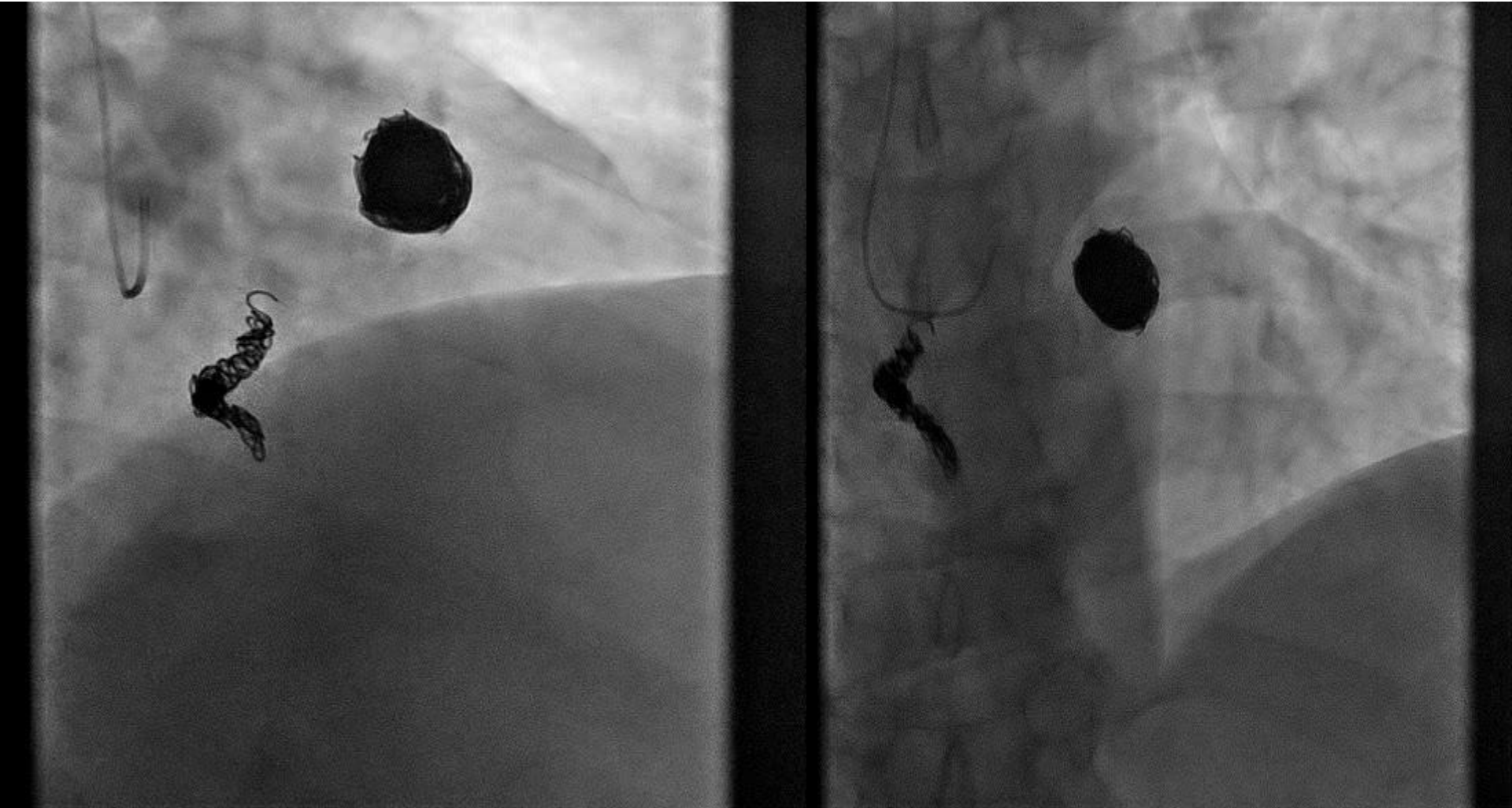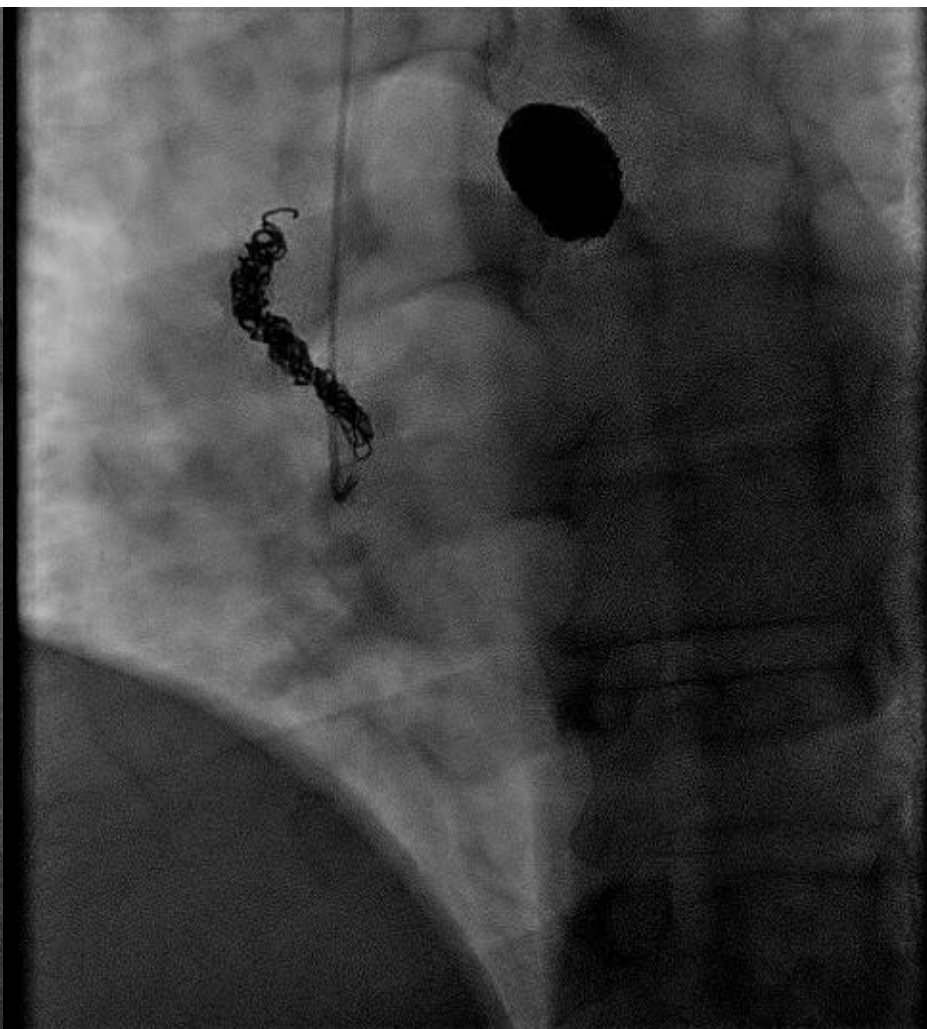
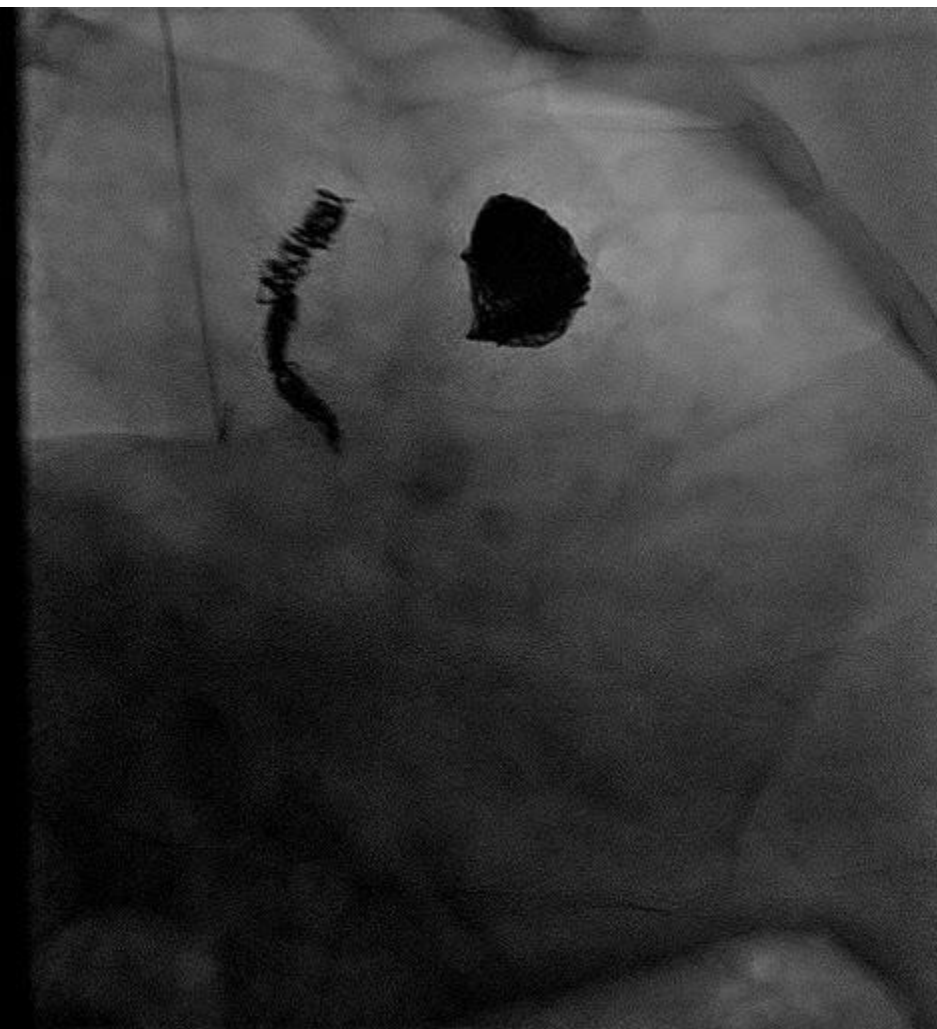






# Contrôle à 6 mois







- Anomalie de connexion distale (rare prévalence angiographique  $\approx 0.1\%$  )
- Des formations anévrismales sont retrouvées  
Chez 14 % des sujets avec un risque de rupture, spontanée estimé à 2 %
- Si l'abord chirurgical reste valide, l'occlusion percutanée semble actuellement le choix thérapeutique le plus approprié.