

Quand la fémorale ne tient plus qu'à un fil!

- Grégoire Lefèvre
- Fellowship 2017/2018
- Hôpital Privé de Parly 2 - Le Chesnay



**INSTITUT DES MALADIES
CARDIO-VASCULAIRES
DE L'OUEST**

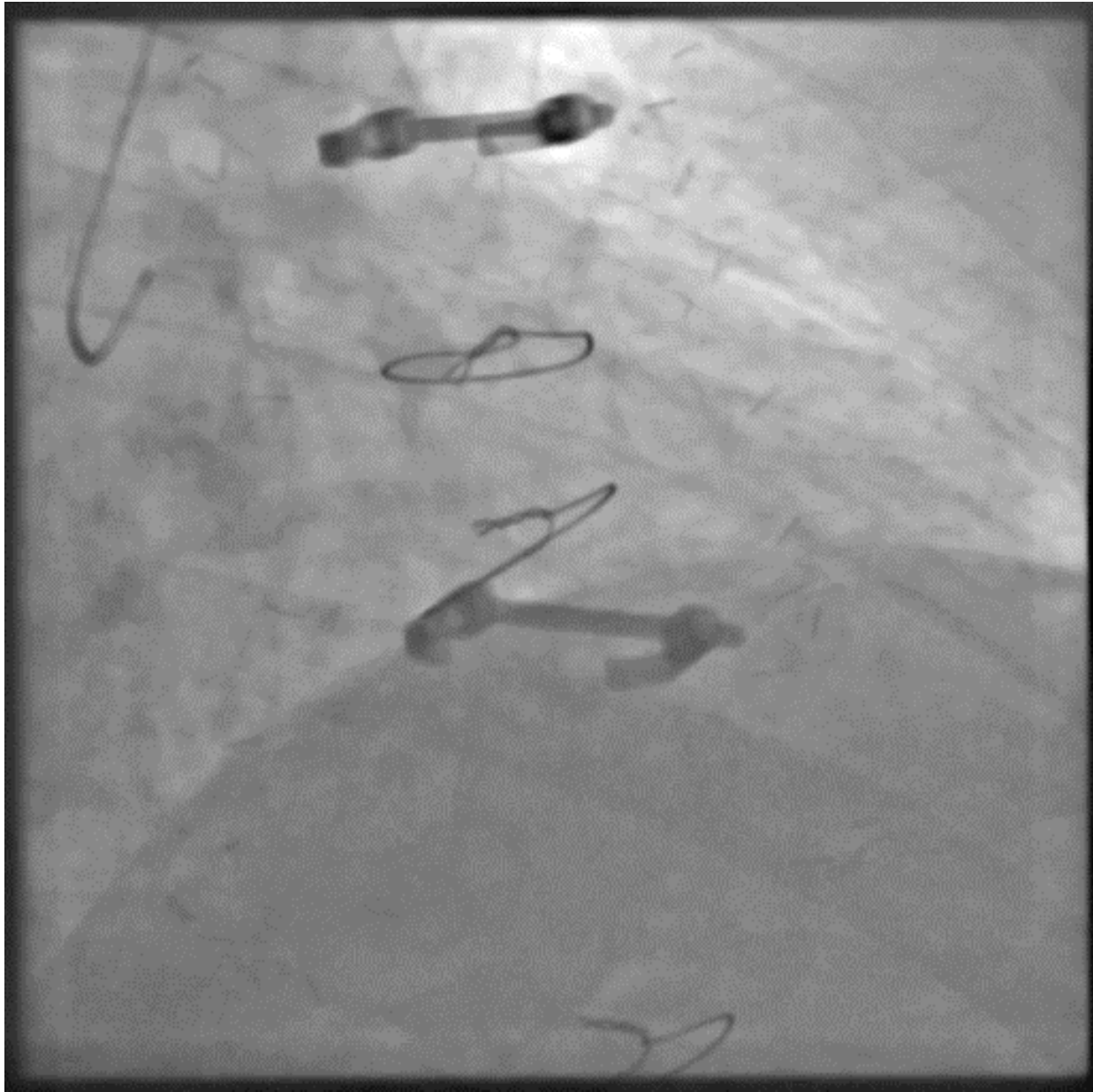
Présentation clinique

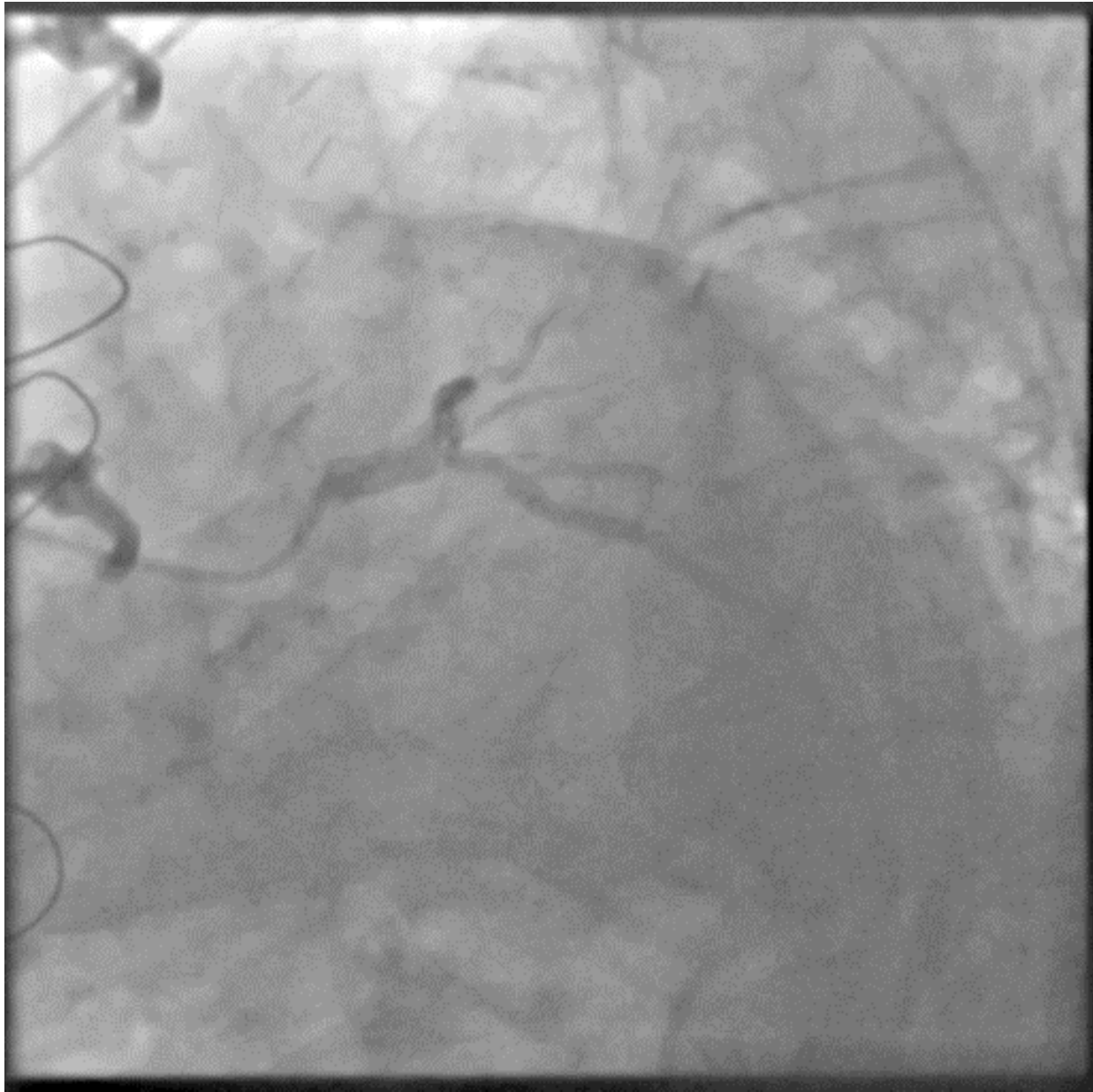- Patient de 85 ans
- ATCD :
 - PAC en 2005 MIG - IVA et MID - CD
 - ATL Cx moy 2014
 - RAC serré (Vmax 5m/s ; GM 55 mmHg)
 - Surpoids (IMC 28), dysL, HTA, DNID
- Symptômes : blockpnée d'effort + oppressions tho

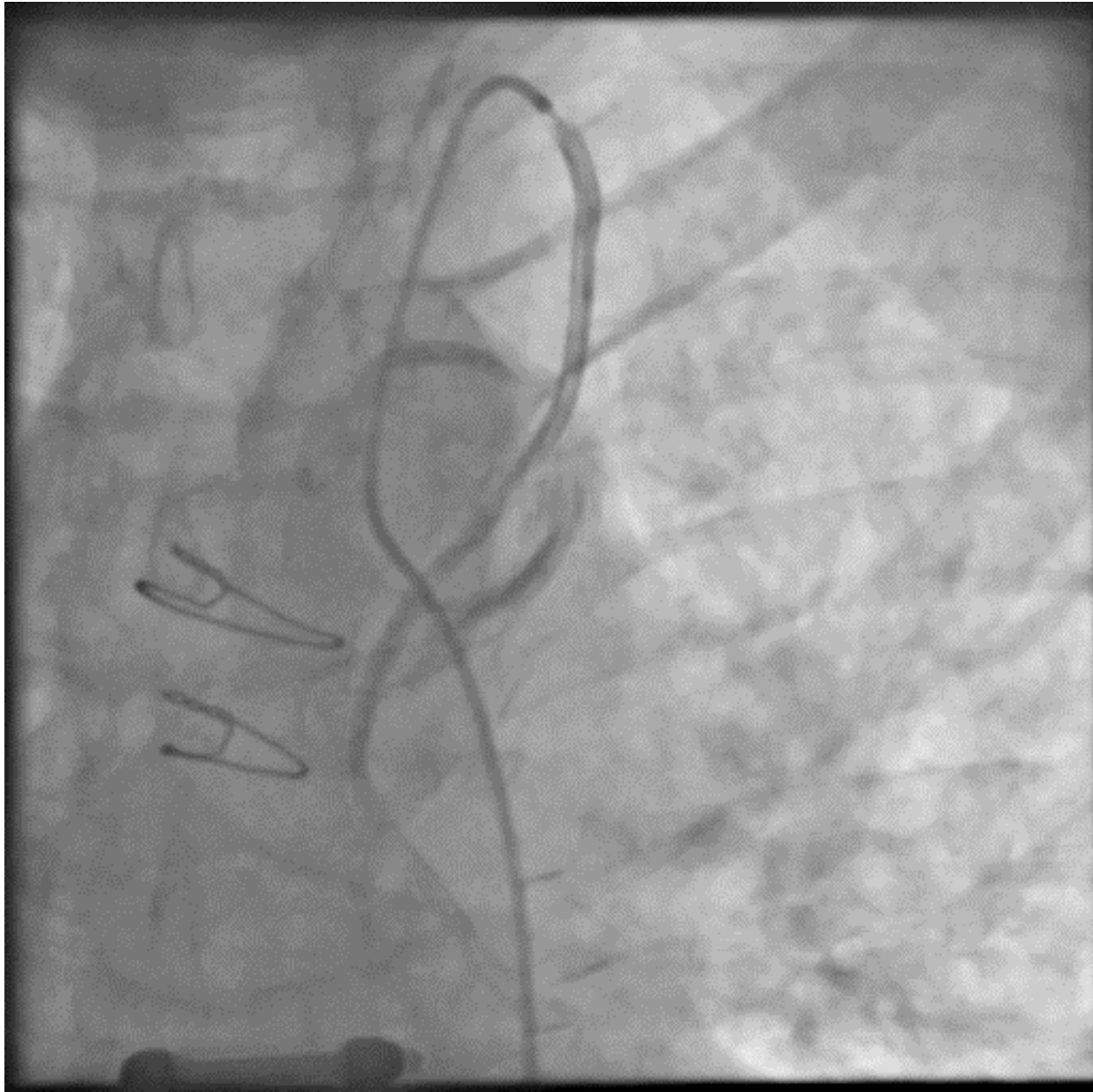
EuroSCORE II
4.06 %

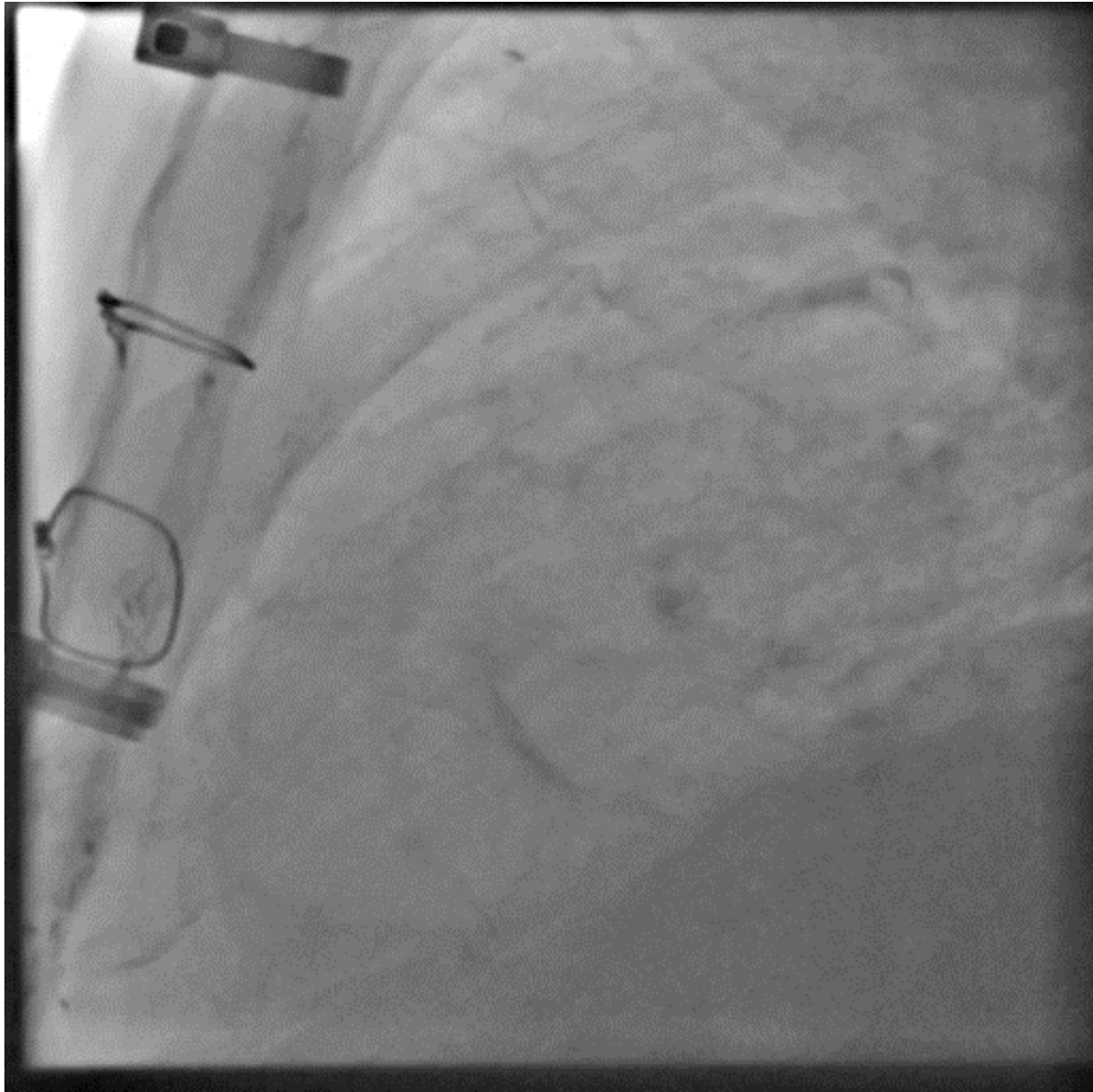
Coronarographie

- Voie fémorale droite 5F
- PAC perméables (JR4 et IM 5F)
- Réseau natif : sténose serrée Dg1



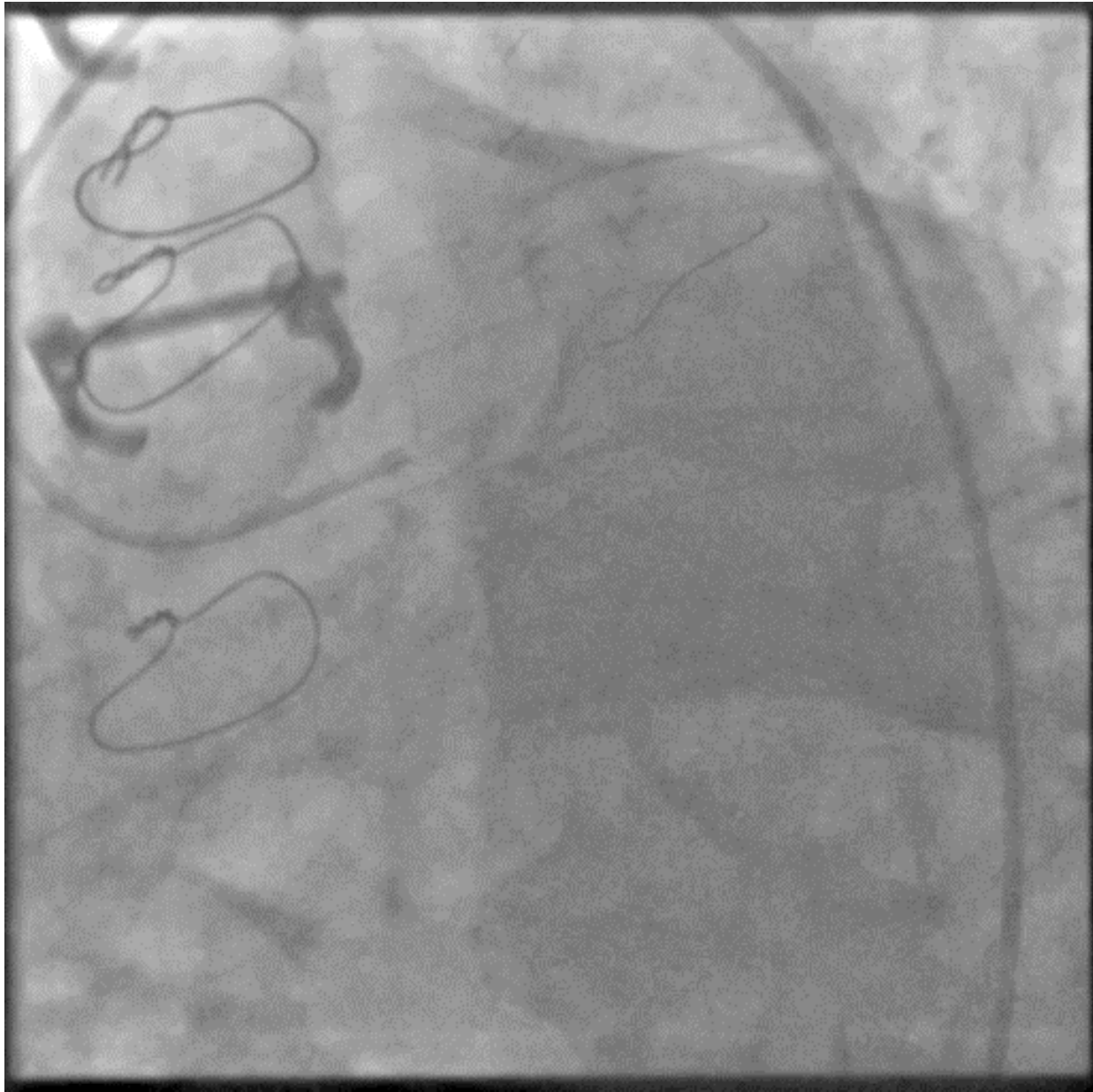


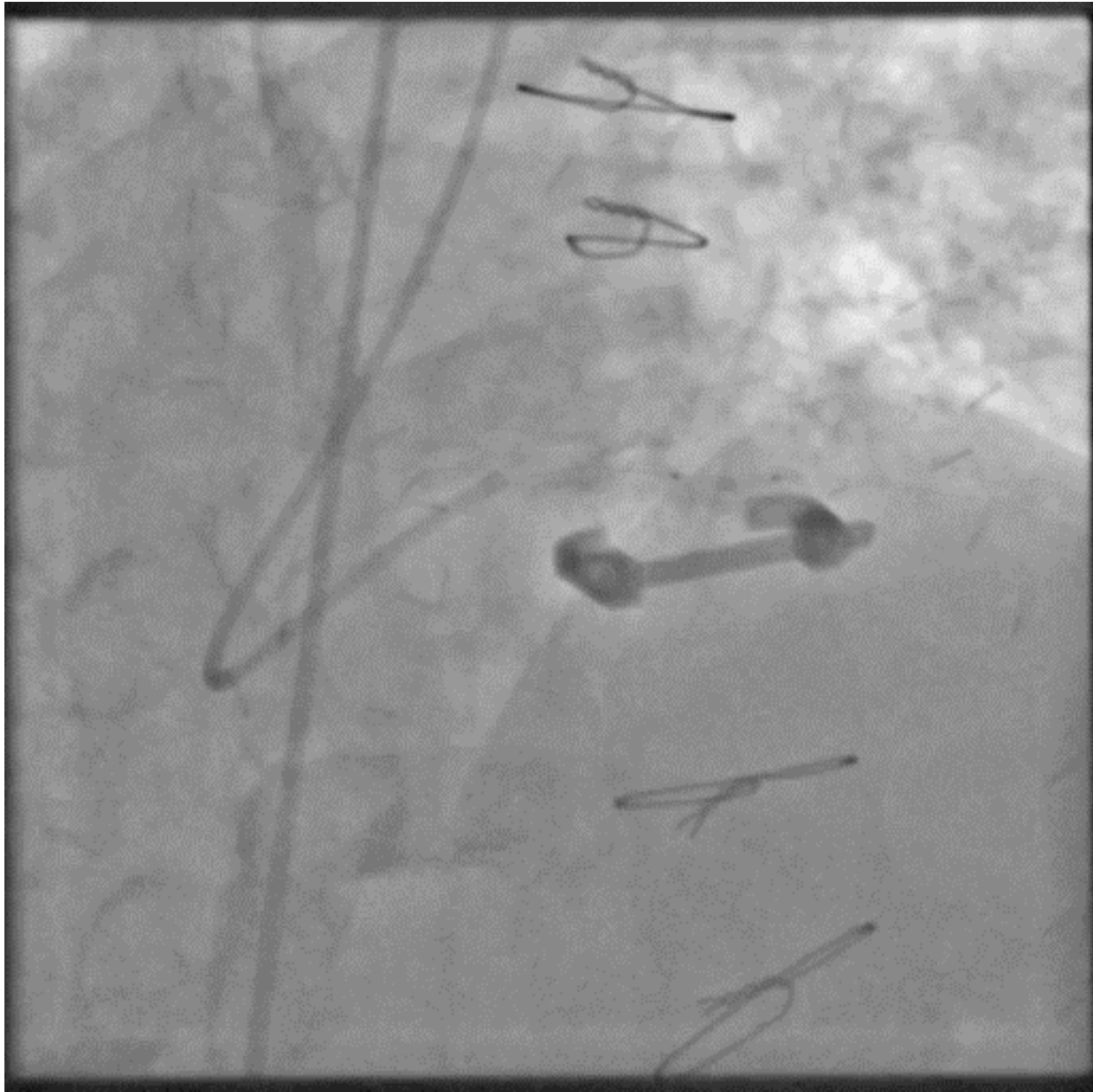

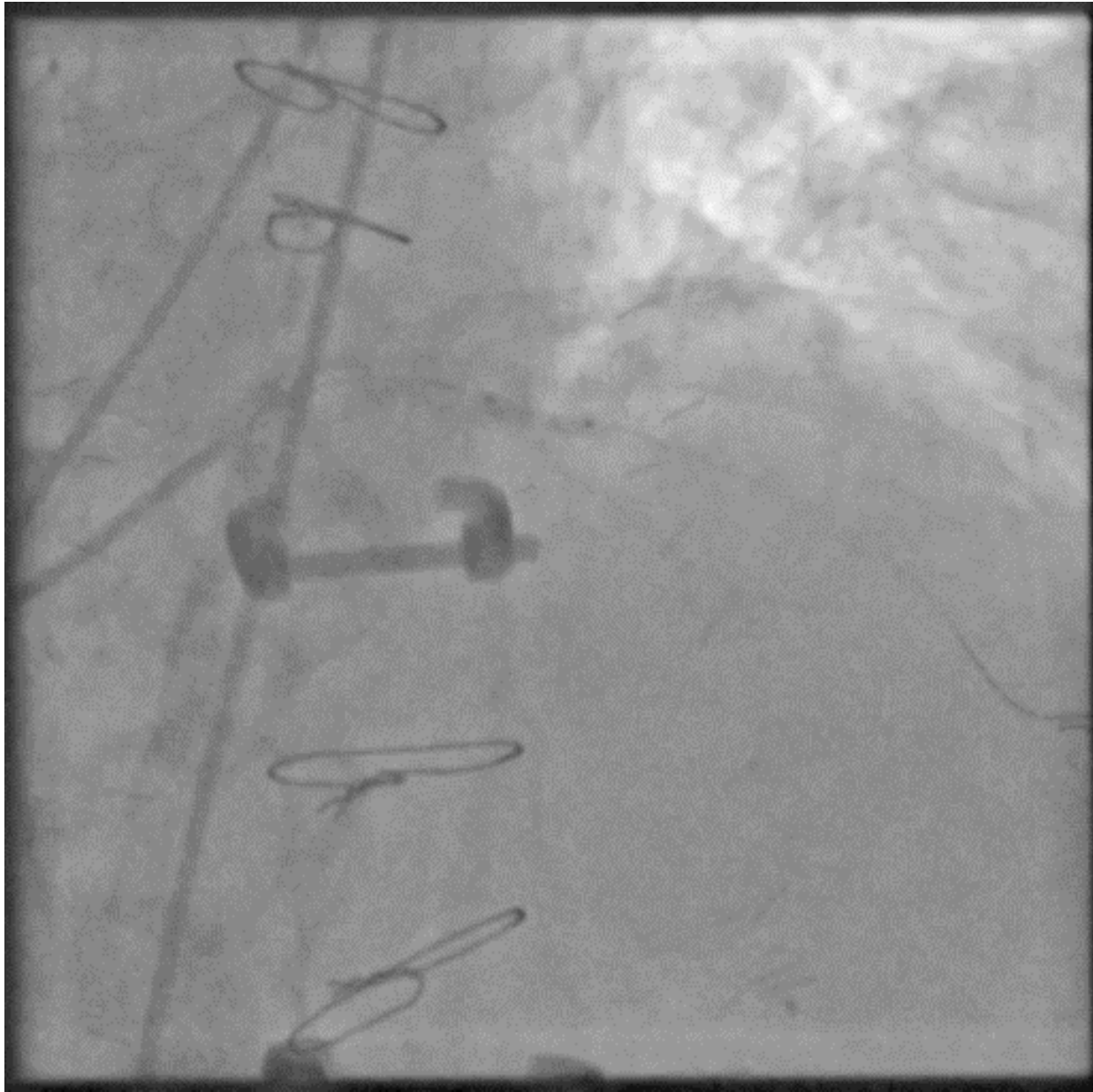


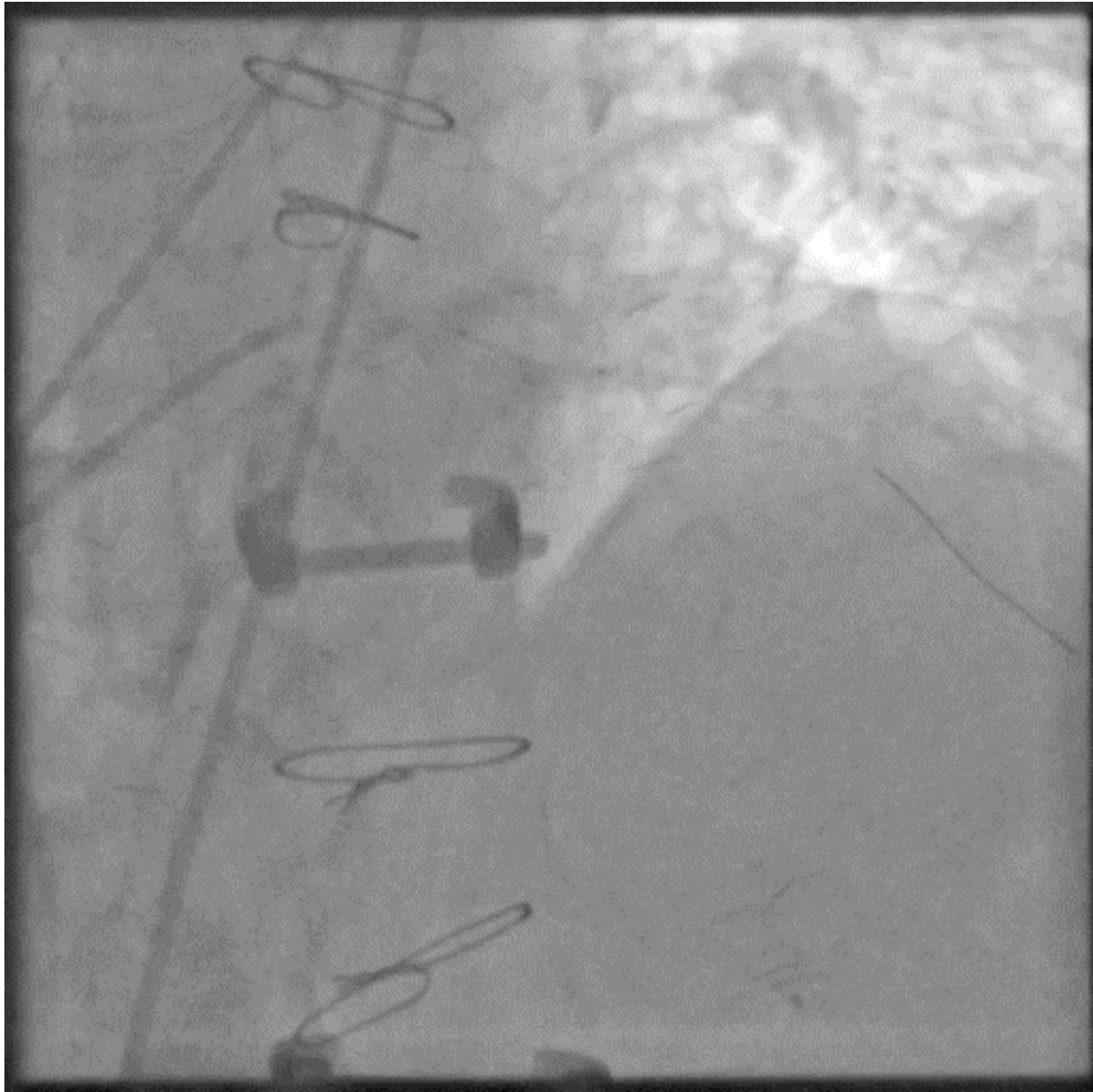
Coronarographie + ATL

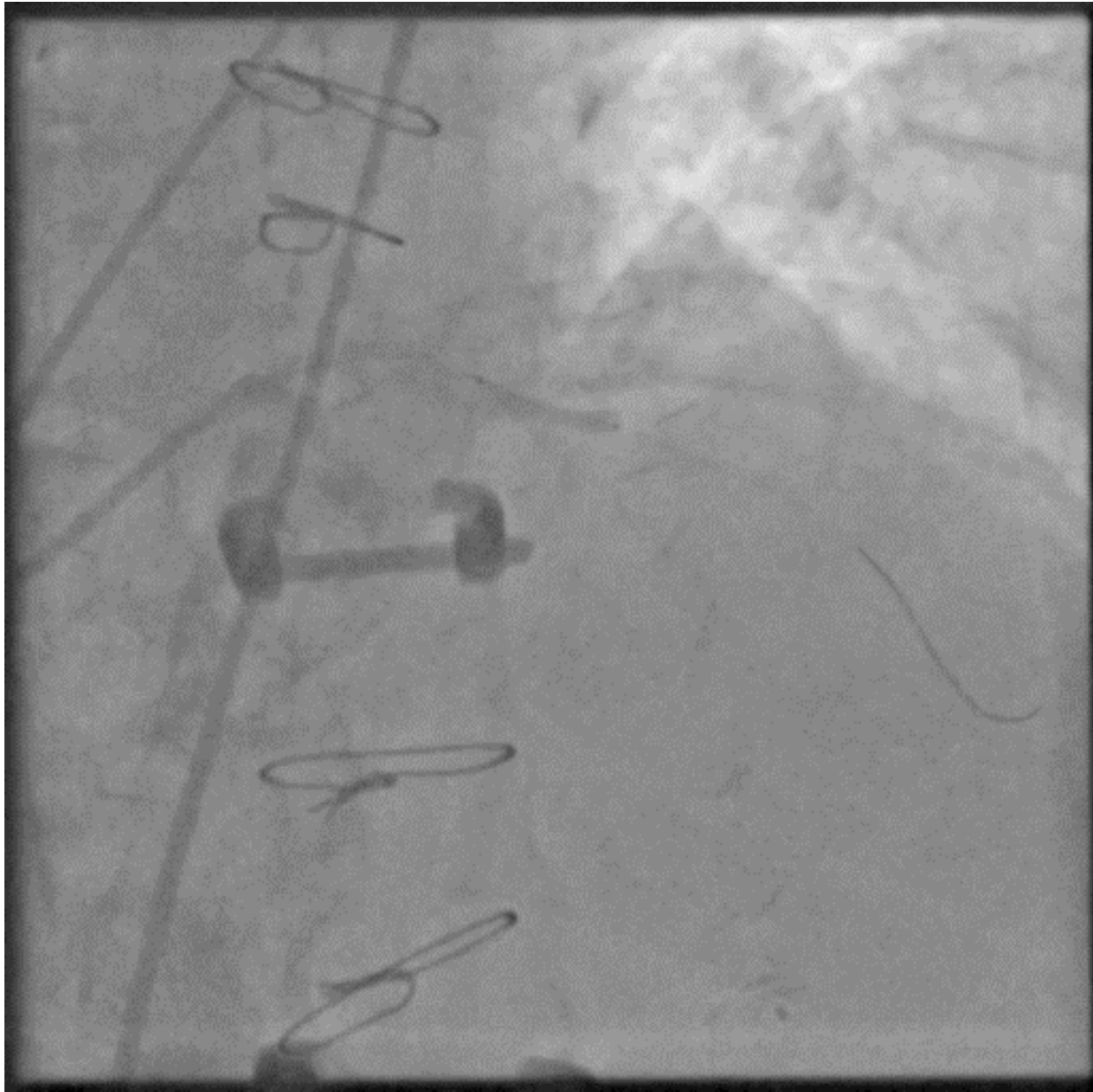
- Voie fémorale droite 5F
- PAC perméables (JR4 et IM 5F)
- Réseau natif : sténose serrée Dg1
- **ATL Dg1 :**
 - **XB 3.5 6F**
 - **Ballon Emerge 2.5/12**
 - **Stent Biomatrix 2.5/14 (14 atm)**

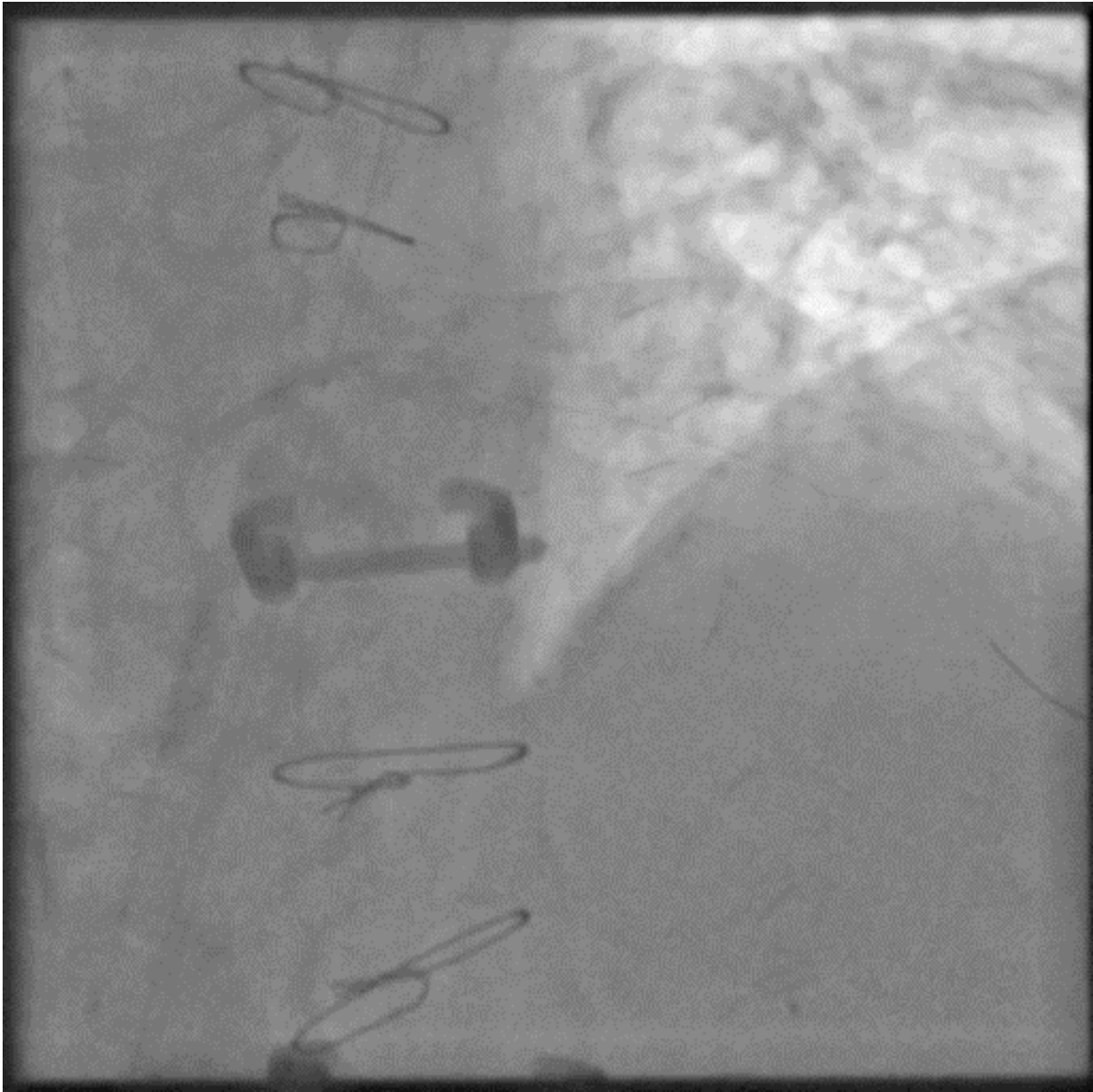


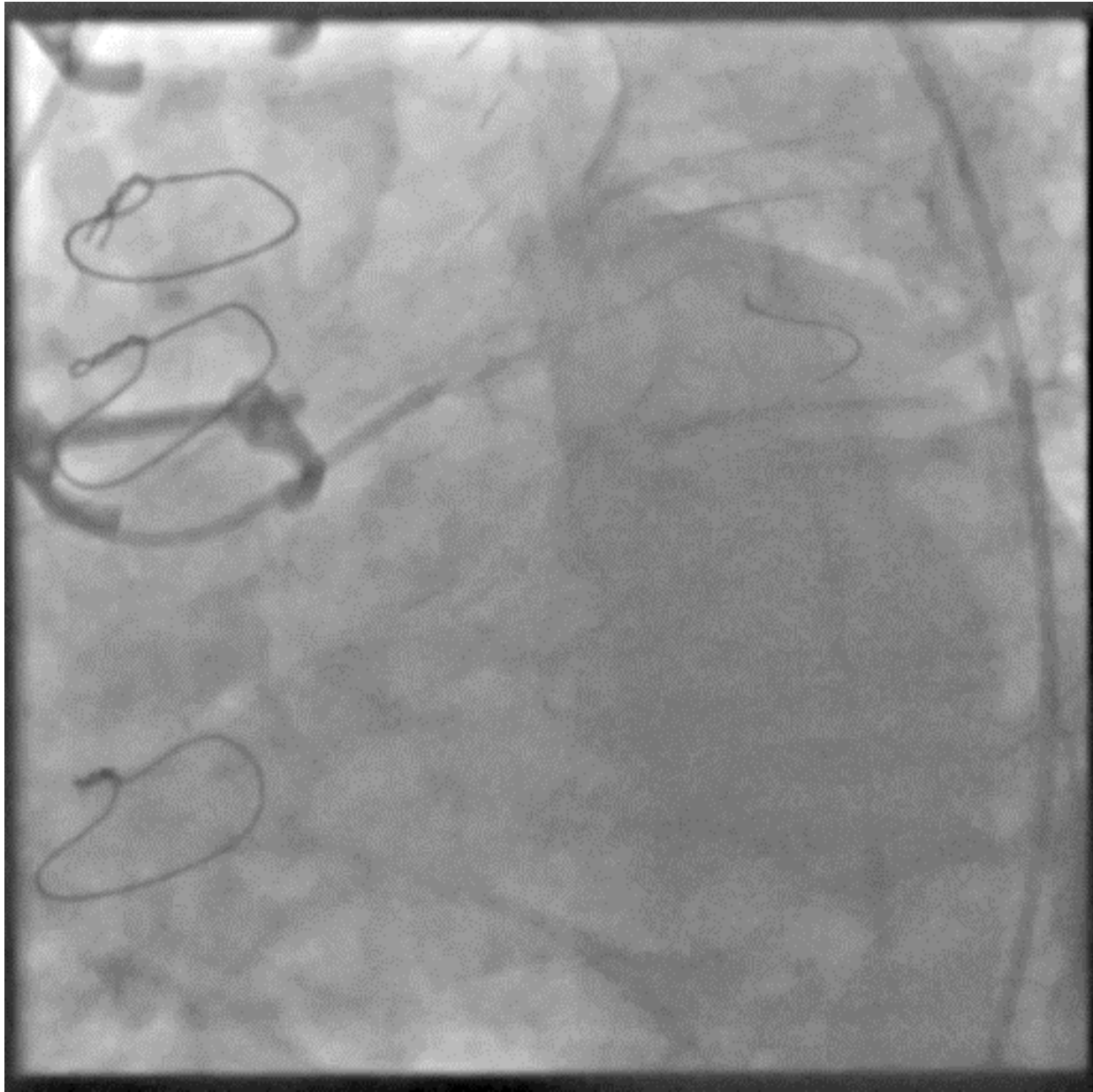






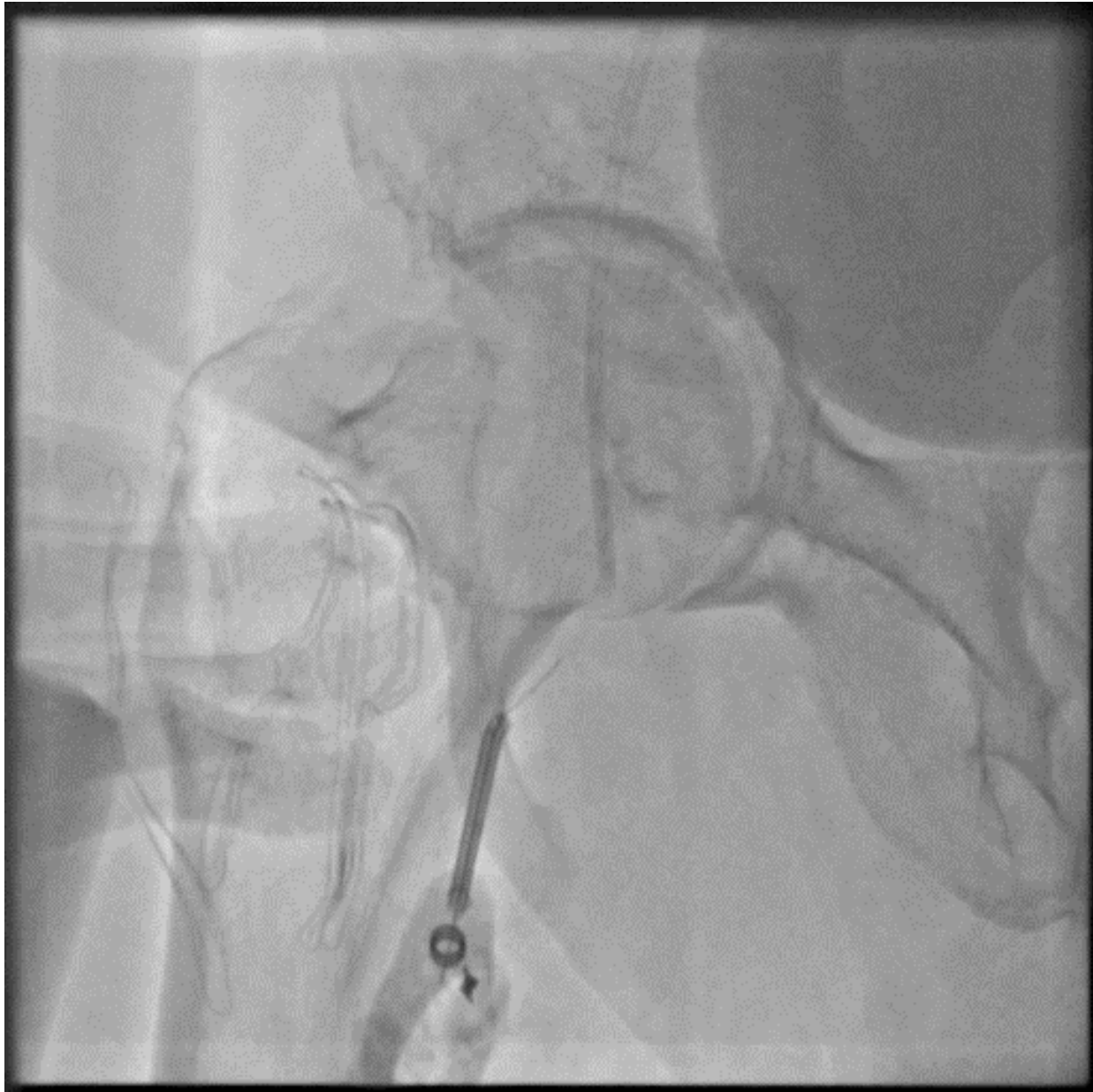

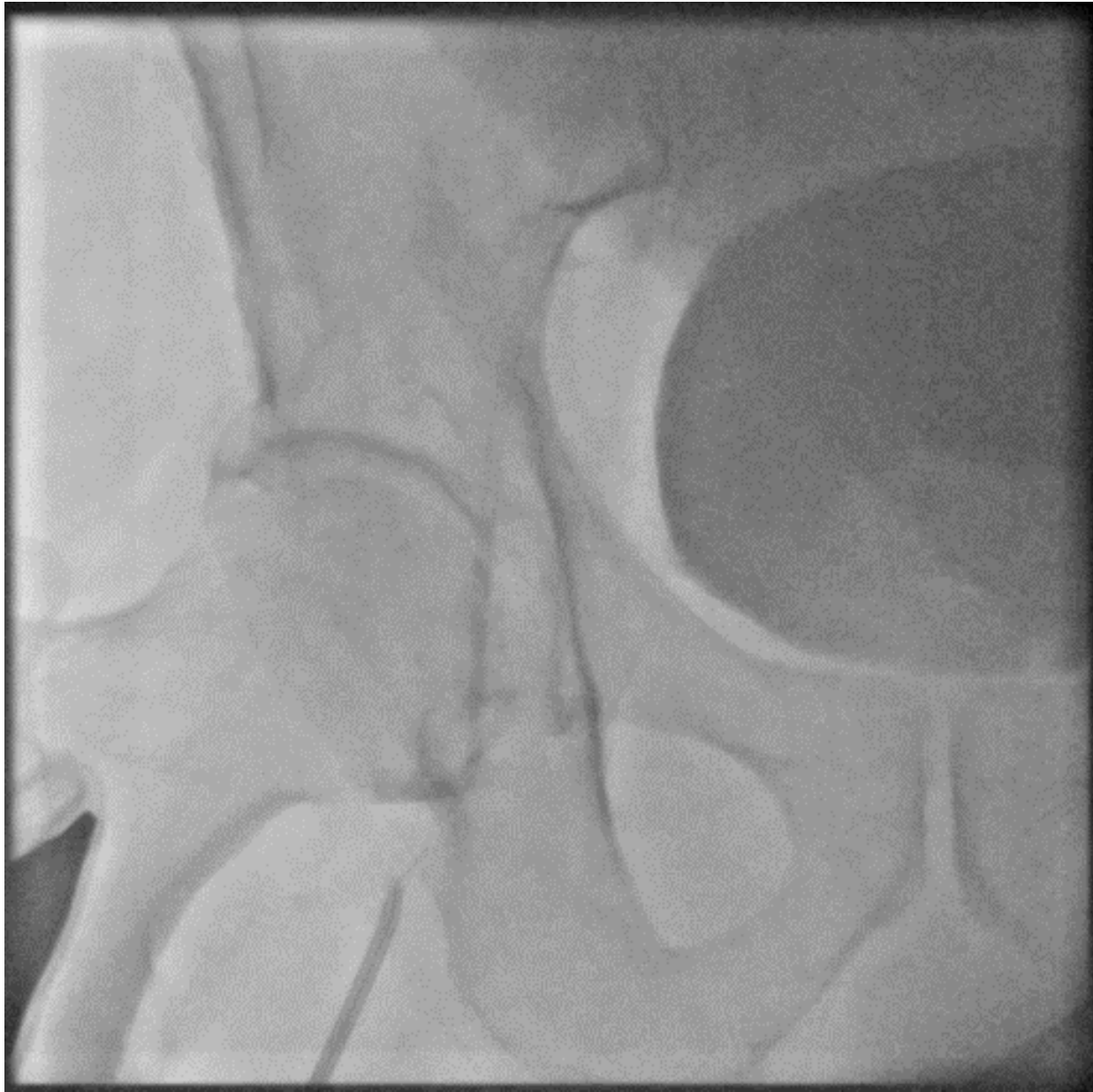


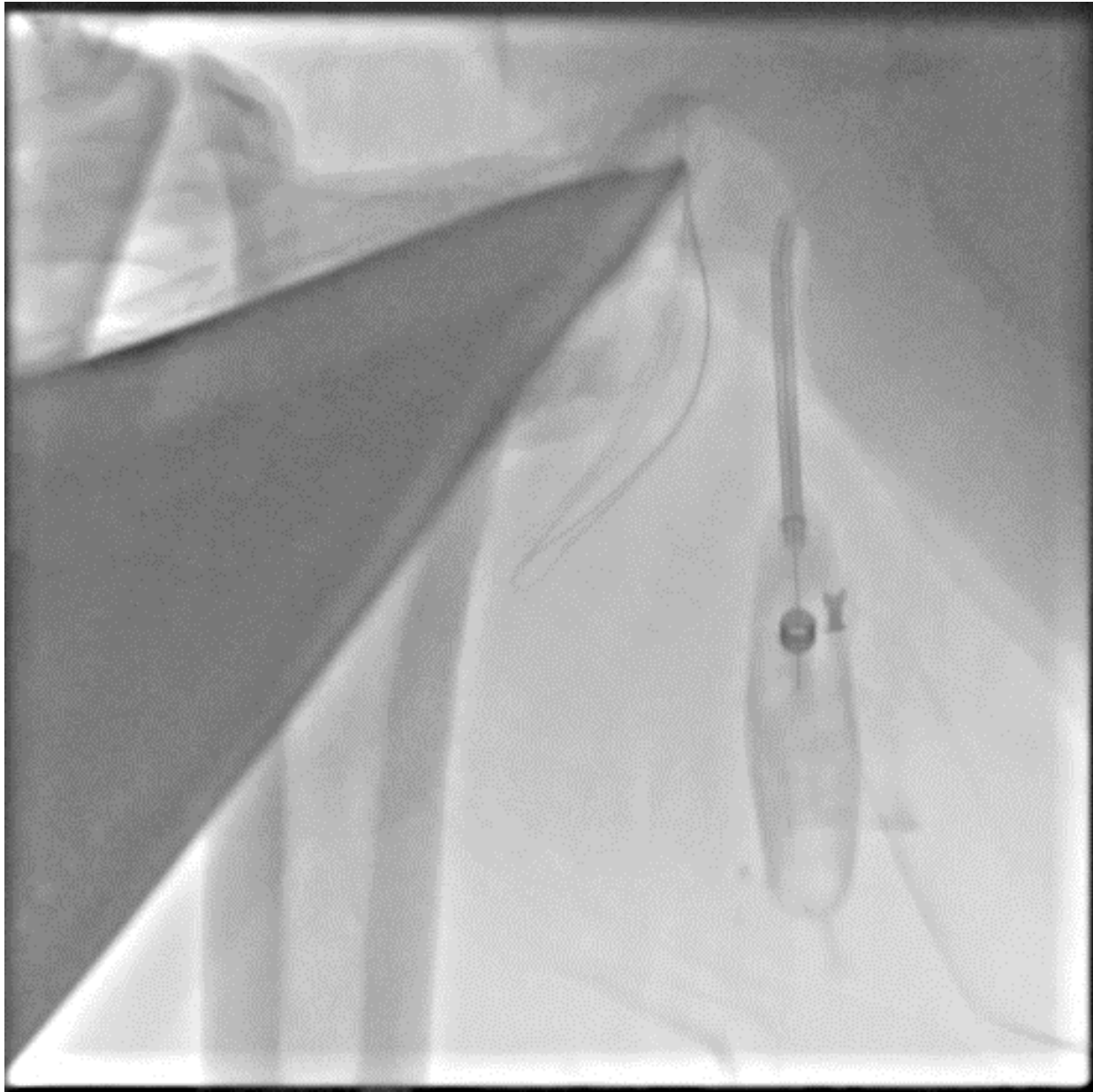


Systeme de fermeture

- Perclose ProGlide® 6F
- Fin de procédure...
...ou pas!

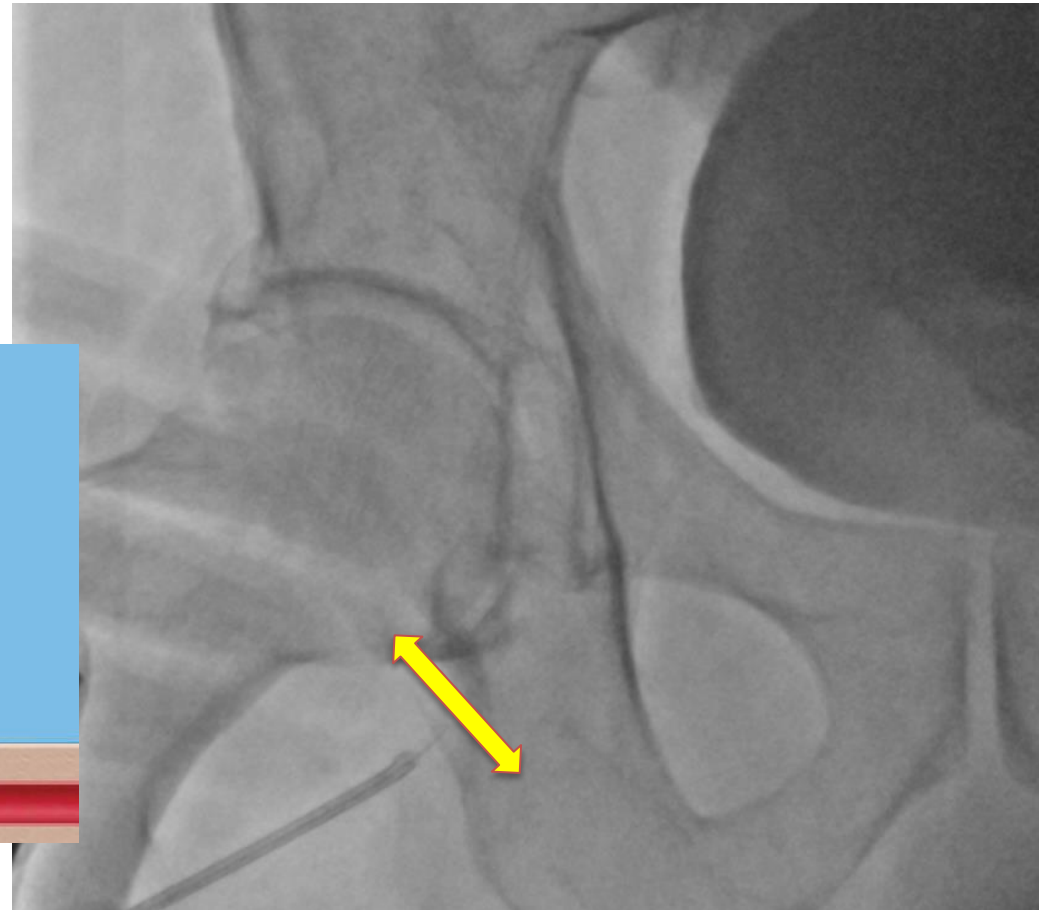







Systeme de fermeture

- Perclose ProGlide® 6F
- Fin de procedure...
...ou pas!



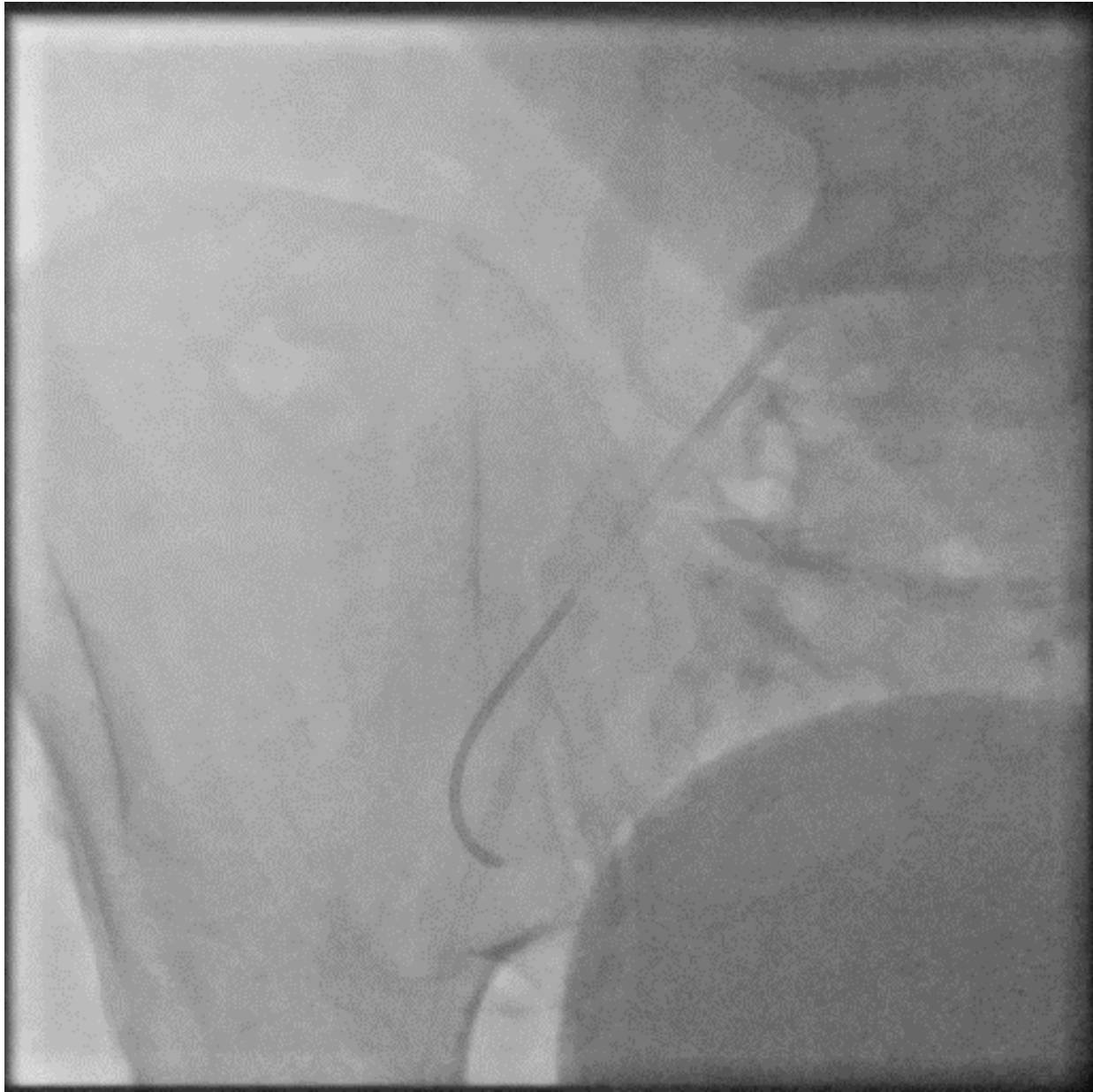
©2011 Abbott. All rights reserved.

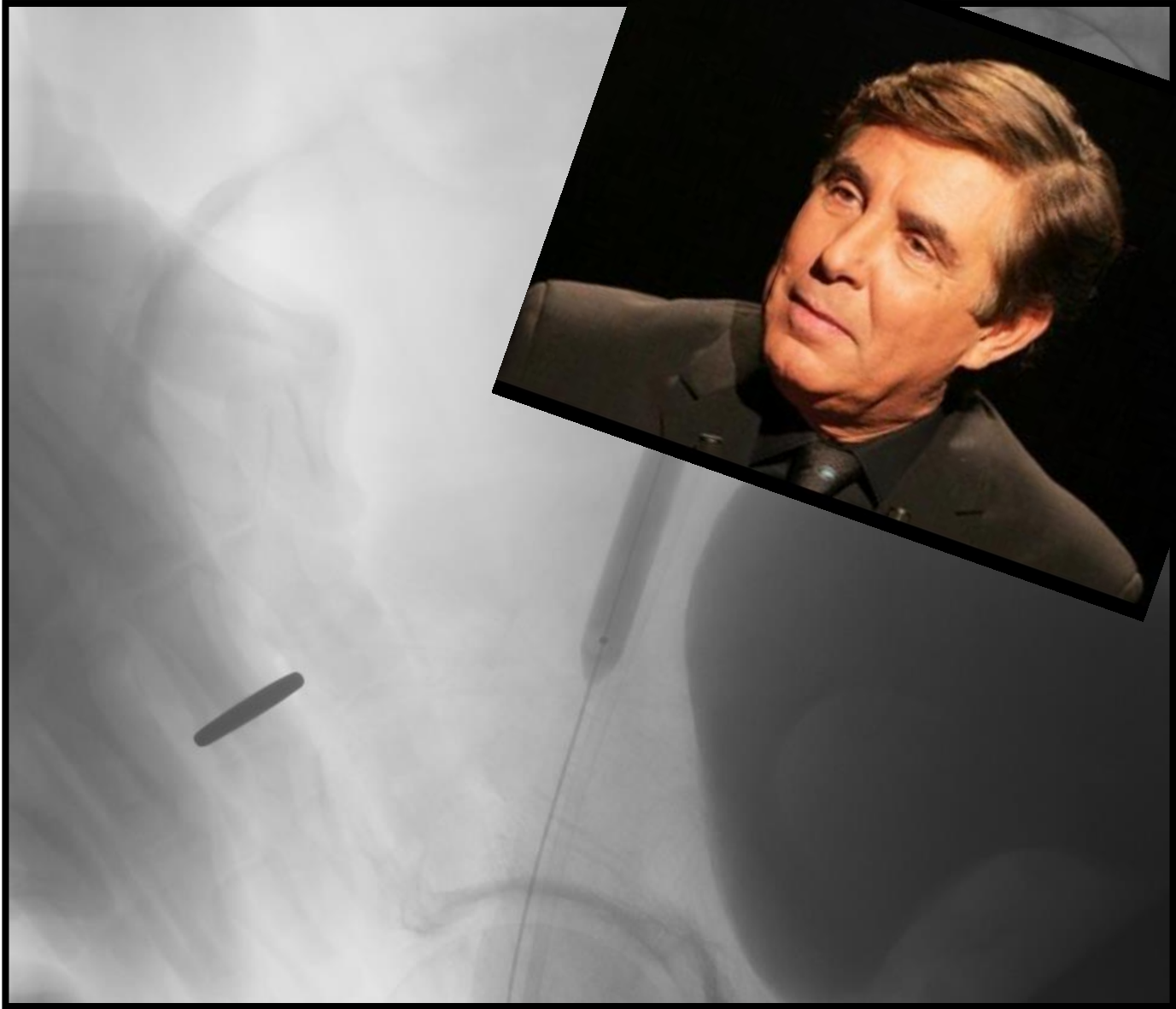
Et maintenant...



Et maintenant...

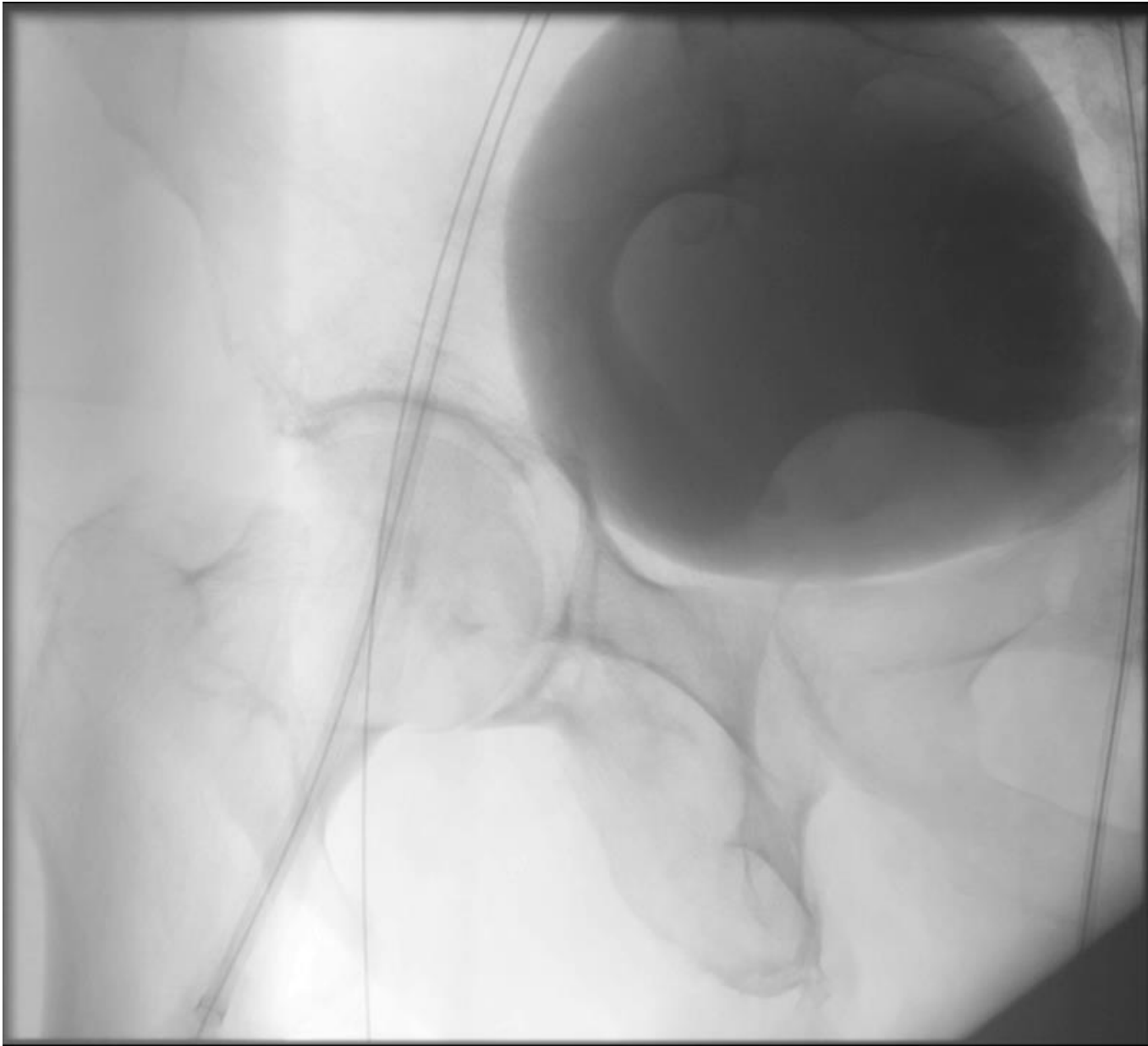
- Compression +++
- Abord fémoral controlatéral 6F
- Angiographie non sélective
- Inflation ballon 8.0/30.0

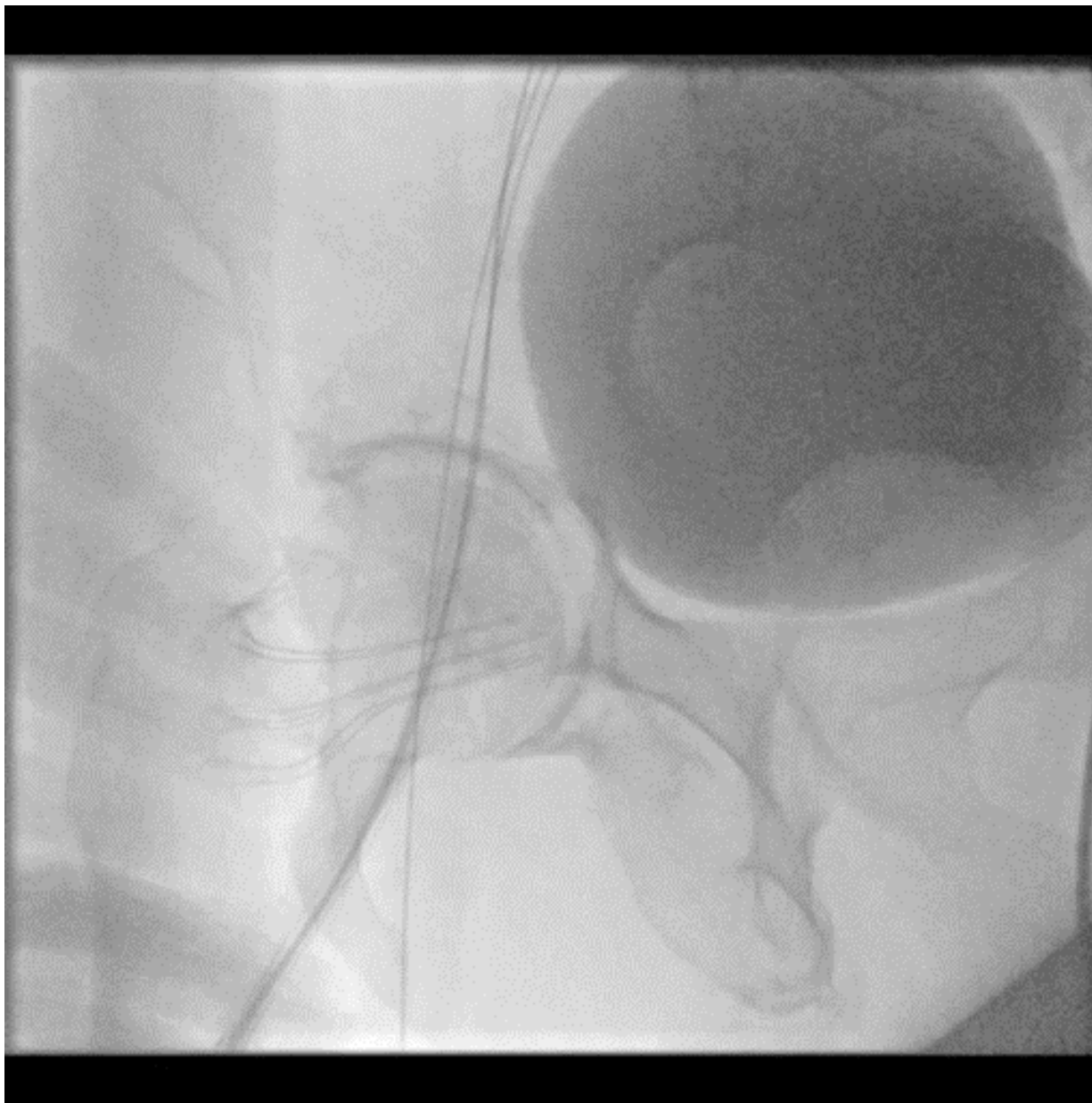


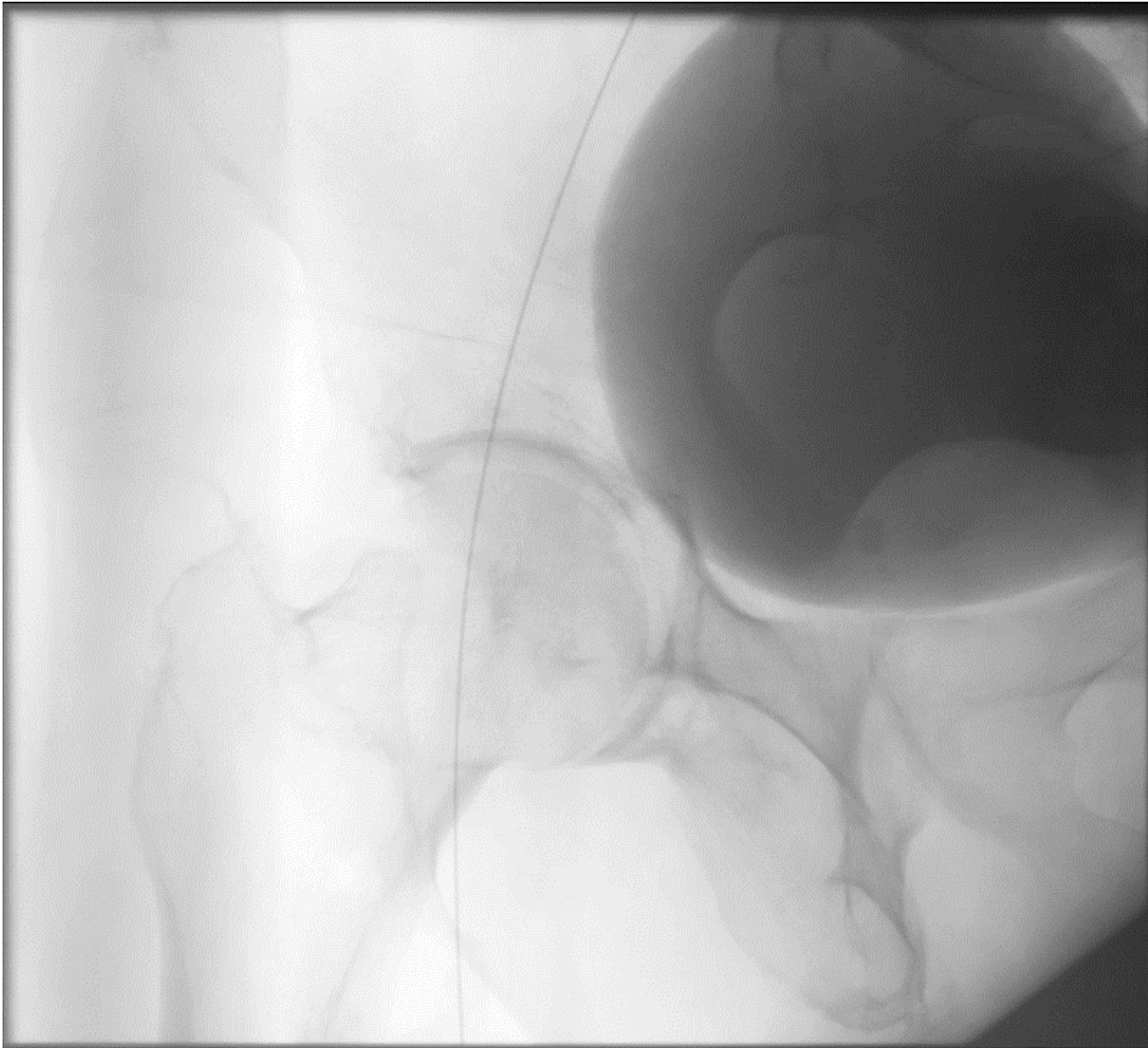


Et pour finir...

- Micro abord vasculaire
- Mobilisation du sabot
- Guide Terumo® par le Proglide
- Désilet 10F (échec 8F)



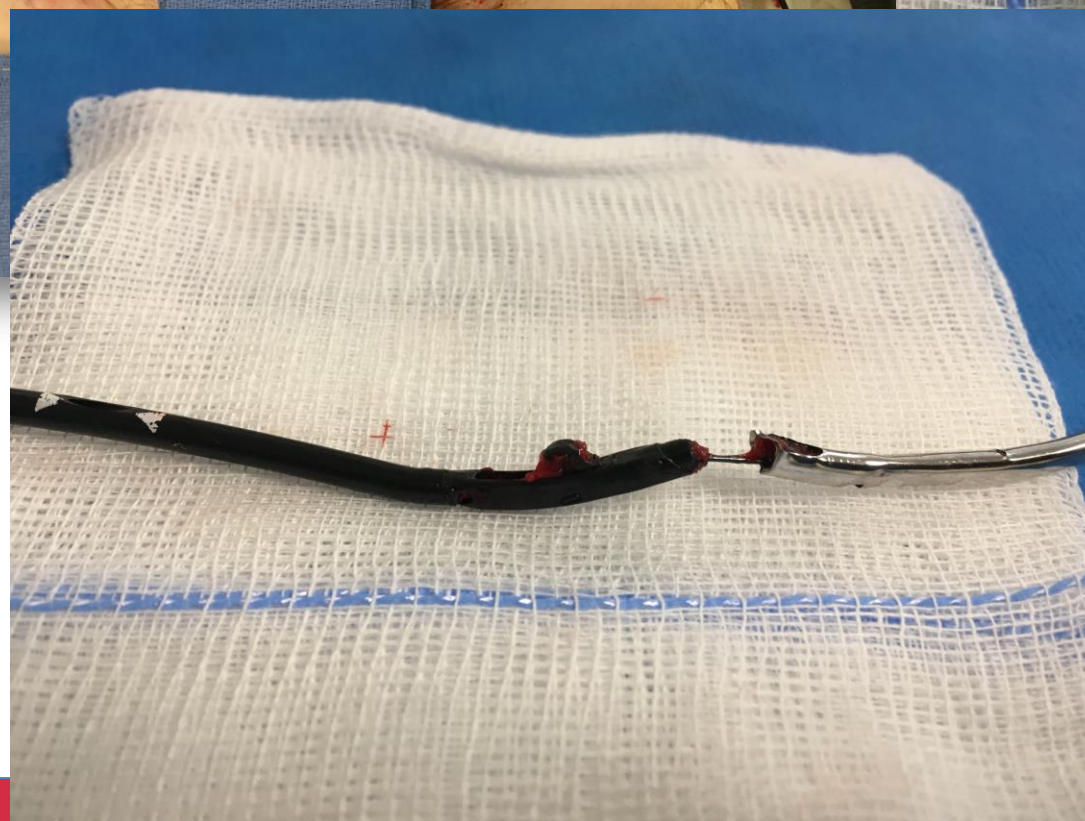
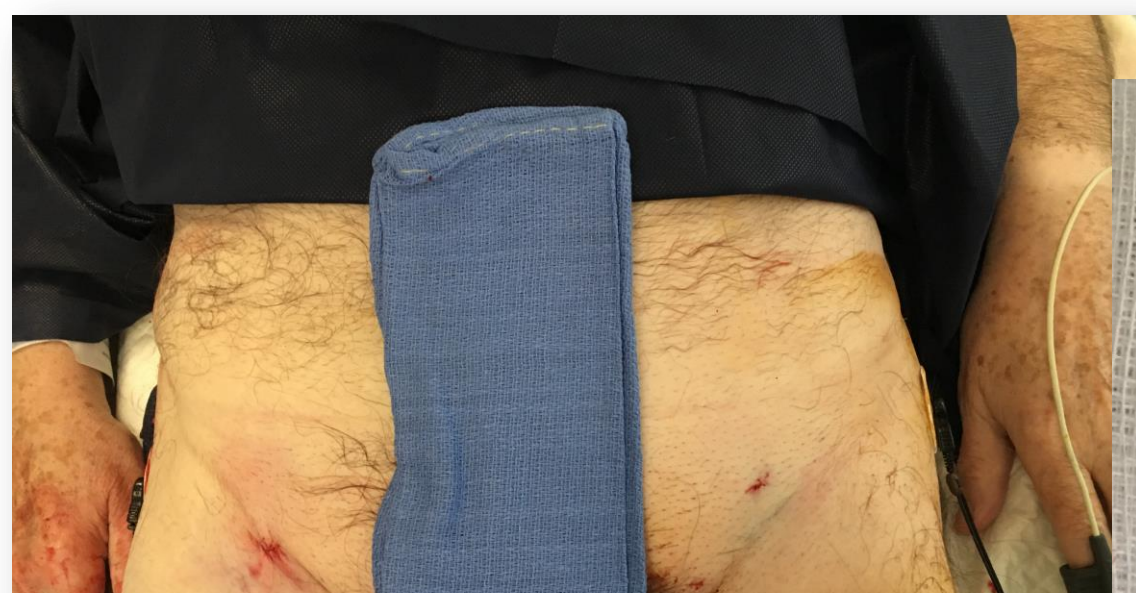



Et pour finir...

- Micro abord vasculaire
- Mobilisation du sabot
- Guide Terumo®
- Désilet 10F (échec 8F)
- Angio-Seal® 8F
- Angiographie de contrôle
- Fermeture controlatérale Angio-Seal® 6F

- Sortie à J1



Merci de votre attention