



LE SCANNER CARDIAQUE EN TÉLÉRADIOLOGIE LA NUIT ?

ADRIEN ACQUIER

VIVIEN THOMSON

2023 © 29^{ème} Congrès du CNCH, Tous droits réservés - Toute reproduction même partielle est interdite.

2023 © 29^{ème} Congrès du CNCH, Tous droits réservés - Toute reproduction même partielle est interdite.

IMADIS

2023 © 29^{ème} Congrès du CNCH, Tous droits réservés - Toute reproduction même partielle est interdite.



2023 © 29^{ème} Congrès du CNCH, Tous droits réservés - Toute reproduction même partielle est interdite.

| IMADIS → Les urgences téléradiologiques en centre de garde



| IMADIS en quelques chiffres



400
radiologues

131
associés

50
ETP en
support

8
Centres de
garde

BREST



RENNES



120
CHs

400 000
patients
sur les 12
derniers mois

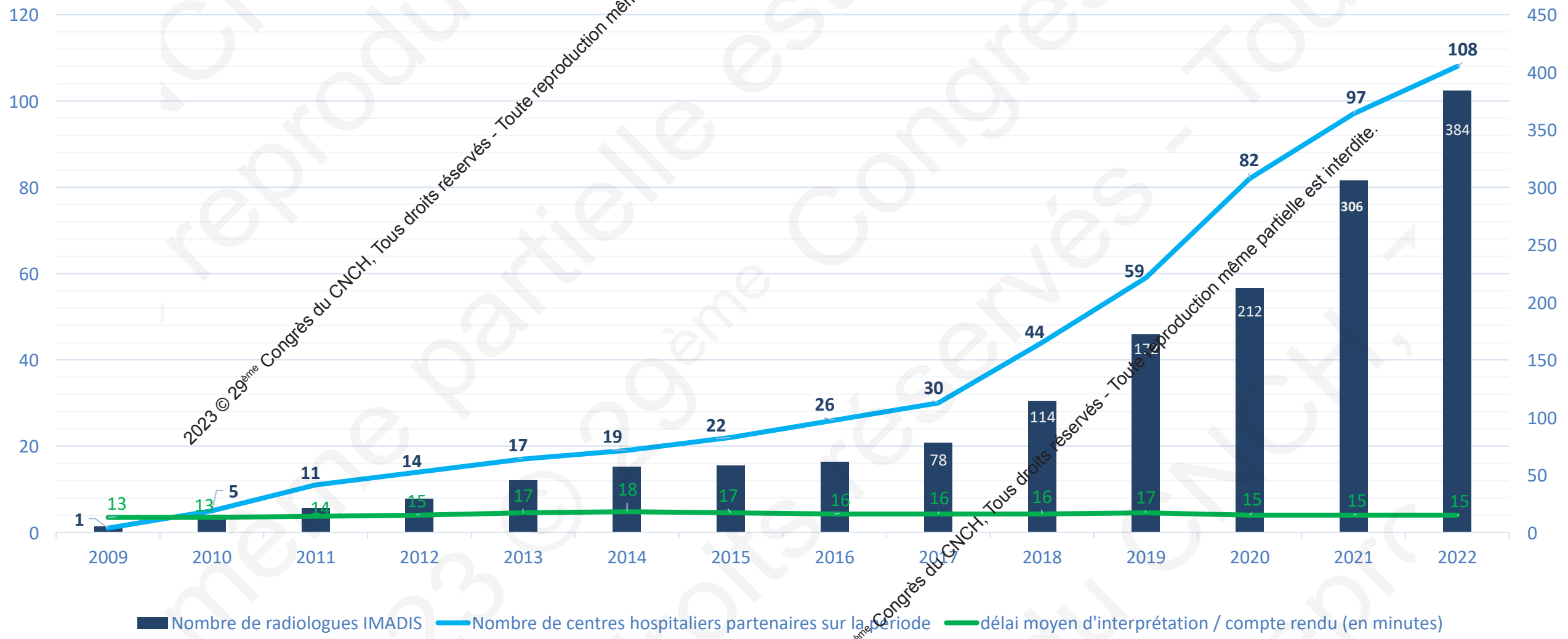
97%
Scanners

3%
IRM

MARSEILLE

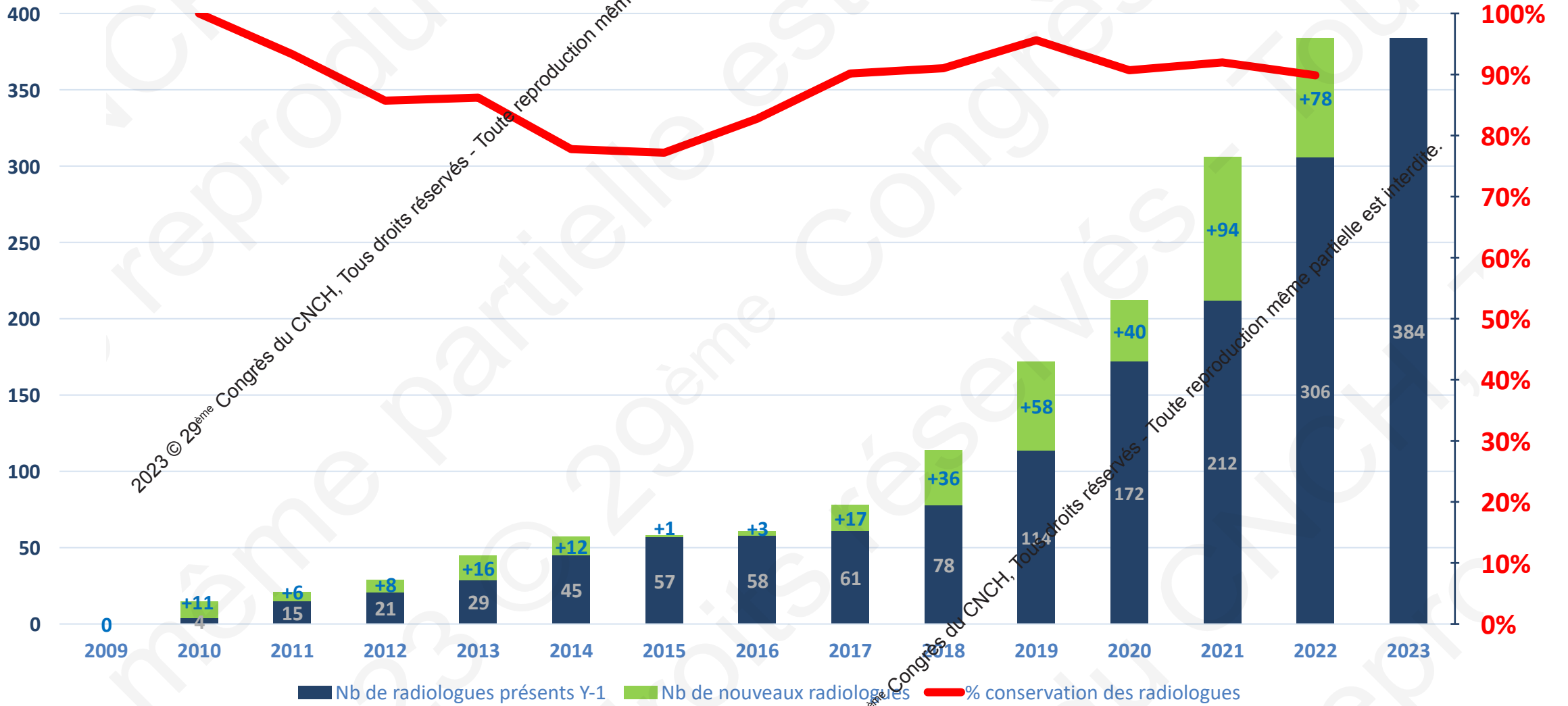
« L'imagerie d'urgence, pour tout le monde, partout, tout le temps »

| Une évolution contrôlée



2023 © 29^{ème} Congrès du CNCH, Tous droits réservés - Toute reproduction même partielle est interdite.

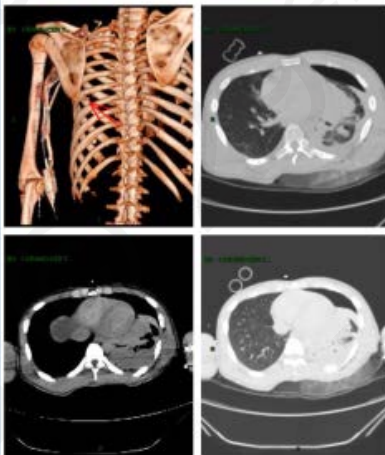
Avec une équipe qui grossit



| Une expertise sur spécialisée chaque nuit



CARDIO Dr COUSSY A. Dr LARCHEZ C. Dr PIROCCA U. Dr VILLENEUVE L. Dr BEN CHEIKH A. Dr GIROUIN N.	DIGESTIF Dr MVOUAMA S. Dr SCHUSTER P.	INTERVENTIONNEL Dr BEJI H. Dr CHAMAKH M. Dr COUSSY A. Dr MVOUAMA S. Dr PIROCCA U. Dr SALET E.	NEUROLOGIE Dr BOUREILLE P. Dr DELORME B.	ORL Dr BOUREILLE P. Dr DELORME B. Dr SALET E. Dr TOUATI J.	ONCOLOGIE DEIRI M. Dr SCHUSTER P.
OSTÉO Dr BELASSEIN A. Dr BEJI H. Dr BOUREILLE P. Dr CHAMAKH M. Dr PIROCCA U. Dr BERGEROT J.F.	PELVIS FEMMES Dr BELASSEIN A. Dr MVOUAMA S.	PÉDIATRIE Dr GORINCOUR G.	THORAX DEIRI M. Dr VILLENEUVE L.	UROLOGIE Dr ABIHANNA M. Dr BEN CHEIKH A. Dr GIROUIN N.	

<p>CENTRE HOSPITALIER DE MAYOTTE BP 04 RUE DE L'HOPITAL 97600 MAMOUZOU Service d'imagerie médicale Tél : 0296138012</p> <p>BODYSCANNER</p> <p>Médecin requérant : [redacted] Service Urgences</p> <p>Patient : M. [redacted]</p>	<p>CENTRE HOSPITALIER DE MAYOTTE BP 04 RUE DE L'HOPITAL 97600 MAMOUZOU Service d'imagerie médicale Tél : 0296138012</p> <p>BODYSCANNER</p> <p>Médecin requérant : [redacted] Service Urgences</p> <p>Patient : M. [redacted]</p>
<p>Indication : polytrauma sur agression trauma thoracique pénétrant entrée hémithorax postérieur gauche pas de TC évident mais initialement GCS 9 agité avec mydriase gauche peu réactive instabilité hémodynamique initiale nécessitant support aminergique.</p> <p>Technique : Acquisitions volumétrique sur le crâne et le massif facial sans injection de produit de contraste iodé. Acquisitions volumétrique sur le crâne, la région cervicale, le thorax, l'abdomen et le pelvis avec injection de produit de contraste iodé en phase artérielle. Acquisitions volumétrique sur l'abdomen et le pelvis après injection de produit de contraste iodé au temps veineux.</p>	<p>Résultat : Opacification de très mauvaise qualité, ne permettant pas une exploration des troncs supra-aortiques.</p> <p>Etage thoracique : Emphysème paracostal thorax postérieur gauche. Pneumothorax et hémithorax gauche d'importance modérée. Condensation du poumon gauche inférieure gauche. Collapsus du lobe inférieur gauche. Discontinuité des paracostales lobaires supérieures droites. Pas d'effacement de la base médiastrale. Pas d'effacement de la grosse artère aortique. Pas d'anomalie de la base du crâne.</p> <p>Etage abdomino-pelvien : Pas d'épanchement péritonéal ou rétro-péritonéal. Hépatomégalie volumétrique. Pas d'autre anomalie visible des différents parenchymes explorés. Pas d'anomalie de l'aorte.</p> <p>Squelette : Fracture d'un fragment de l'arc postérieur de la 7e côte gauche. Remaniements du bassin et du sacrum en faveur d'un traumatisme ancien. Pas de lésion osseuse traumatique retenue sur les os de la voûte et du massif facial, sur la colonne vertébrale.</p>
<p>CENTRE HOSPITALIER DE MAYOTTE BP 04 RUE DE L'HOPITAL 97600 MAMOUZOU Service d'imagerie médicale Tél : 0296138012</p> <p>BODYSCANNER</p> <p>Médecin requérant : [redacted] Service Urgences</p> <p>Patient : M. [redacted]</p> <p>Conclusion : Aspect compatible avec un traumatisme par arme blanche au travers du 7e espace intercostal postérieur gauche. Hémithorax et pneumothorax gauches de moyenne abondance. Condensation du poumon gauche avec pneumothorax lobaire inférieure gauche. La qualité de l'injection ne permet pas une recherche de saignement.</p> <p>Notes : Recherche de saignement par téléphone à 05:45. Recherche de saignement par scanner réalisée avec contrôle IA - marquage CE (AIDOC) Recherche de lésion de la cage costale réalisée avec contrôle IA - marquage CE (AIDOC) Dans le cadre de notre process qualité, cet examen bénéficie d'une relecture par un second radiologue d'IMADIS à 14h.</p> <p>Téléradiologue signataire : Dr. [redacted] Validation électronique Interprété et rédigé depuis le centre de garde de Lyon.</p>	<p>CENTRE HOSPITALIER DE MAYOTTE BP 04 RUE DE L'HOPITAL 97600 MAMOUZOU Service d'imagerie médicale Tél : 0296138012</p> <p>BODYSCANNER</p> <p>Médecin requérant : [redacted] Service Urgences</p> <p>Patient : M. [redacted]</p>  <p>Page 4 sur 4</p>

IMADIS a mis en place une relecture systématique des bodyscanners depuis 2011



<p>CENTRE HOSPITALIER DE MAYOTTE BP 04 RUE DE L'HOPITAL 97600 MAMOUZOU Service d'imagerie médicale Tél : 0296138012</p> <p>RELECTURE DE BODYSCANNER</p> <p>Médecin requérant : [redacted] Service Urgences</p> <p>Patient : [redacted]</p>
<p>Examen réalisé le 01/10/2022</p> <p>Examen effectué le 01/10/2022 05h03</p> <p>Examen relu le 01/10/2022 à 09h21</p>
<p>Indication : polytrauma sur agression trauma thoracique pénétrant entrée hémithorax postérieur gauche pas de TC évident mais initialement GCS 9 agité avec mydriase gauche peu réactive instabilité hémodynamique initiale nécessitant support aminergique</p>
<p>Technique</p>
<p>Résultat : <u>Etage cérébral</u> Pas de lésion supplémentaire décelée</p> <p><u>Etage thoracique</u> Pas de lésion supplémentaire décelée</p> <p><u>Etage abdomino-pelvien</u> Pas de lésion supplémentaire décelée</p> <p><u>Squelette</u> Pas de lésion supplémentaire décelée</p>
<p>Conclusion : Pas de lésion traumatique supplémentaire décelée.</p>
<p>Notes</p> <p>Téléradiologue signataire : Dr. [redacted] Validation électronique Interprété et rédigé depuis le centre de garde de Dijon</p> <p>IMADIS Siège : 48 rue Quivogne - 69602 LYON - Tél : 04 37 23 00 00</p> <p>Page 1 sur 2</p>

2023 © 29^{ème} Congrès du CNCH, Tous droits réservés - Toute reproduction même partielle est interdite.

NOTRE PROJET IMACORO

2023 © 29^{ème} Congrès du CNCH, Tous droits réservés - Toute reproduction même partielle est interdite.

2023 © 29^{ème} Congrès du CNCH, Tous droits réservés - Toute reproduction même partielle est interdite.

Forces, faiblesses et enjeux spécifiques

Les forces de notre projet

- Un parc de scanners performants
- Un large choix d'hôpitaux partenaires pour les phases pilotes
- Une **équipe** de radiologues spécialisés

Les enjeux clés du CoroCT 24/24

- L'expérience des manip
- L'expertise des teleradiologues
- Une forte adhésion
 - Des manip
 - Des téléradiologues
- Un tri intelligent des patients

Des enjeux spécifiques à IMADIS

- 120 hôpitaux
 - 4 500 médecins
 - 2 600 manip
- 400 radiologues sur 8 villes

| NOS OBJECTIFS

« L'imagerie **cardiaque**, pour tout le monde, partout, tout le temps »

- Effectuer et interpréter des scanners cardiaques 24/24
- Selon les **recommandations ESC** de 2023
- Avec une **relecture systématique** par un autre téléradiologue à 24h

2023 ESC Guidelines for the management of acute coronary syndromes: Developed by the task force on the management of acute coronary syndromes of the European Society of Cardiology (ESC) FREE

Robert A Byrne ✉, Xavier Rossello, J J Coughlan, Emanuele Barbato, Colin Berry, Alaide Chieffo, Marc J Claeys, Gheorghe-Andrei Dan, Marc R Dweck, Mary Galbraith ...

Show more

Author Notes

European Heart Journal, Volume 44, Issue 38, 7 October 2023, Pages 3720–3826,

<https://doi.org/10.1093/eurheartj/ehad191>

Published: 25 August 2023

European Radiology (2023) 33:8177–8179
<https://doi.org/10.1007/s00330-023-09721-x>

COMMENTARY

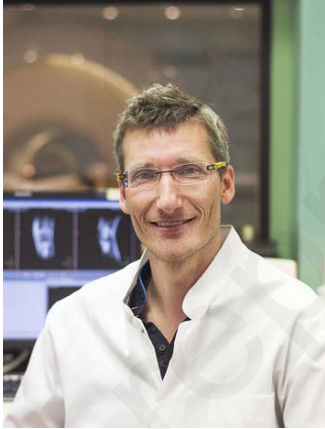
How to set up a 24/7 cardiac computed tomography service in an emergency department

Christian Loewe¹ · Dietrich Beitzke¹ · Marco Francone^{2,3}

European Radiology
ESR® EUROPEAN SOCIETY OF RADIOLOGY



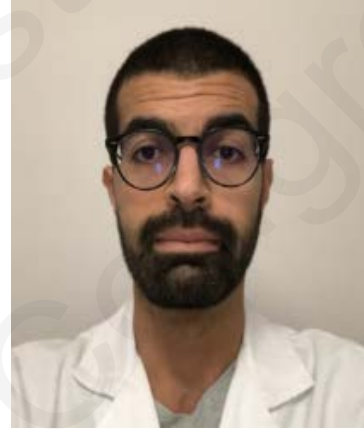NOTRE EQUIPE



Dr Christophe LARCHEZ
Lyon



Dr François ARNAUD
Marseille



Dr Nil GHÉLIS
Clermont-Ferrand



Dr Adrien ACQUIER
Dijon



Dr Thibaut MONTVUAGNARD
Lyon



Dr Mathieu DI BISCEGLIE
Marseille



Dr Mikael FONTARENSKY
Clermont-Ferrand



Dr Hubert NIVET
Bordeaux

UN SONDAGE COROSCANNER

- Réalisé en octobre 2023
- Adressé aux 400 radiologues IMADIS
- **227 répondants**

28% (soit 63 radiologues)
font de l'imagerie cardiaque



UN SONDAGE COROSCANNER

Parmi les **63 radiologues formés**

- **95 %**
sont intéressés **pour faire de l'imagerie cardiaque durant les vacations d'urgences** (PDS et CDS)
- **85 %**
sont intéressés **pour relire des examens d'imagerie cardiaque** (à J+1, type bodyscanner)

Parmi les **164 radiologues non-formés**

- **93 %**
sont intéressés **pour se former via un e-learning**
- **84 %**
sont intéressés **pour faire de l'imagerie cardiaque durant les vacations d'urgences** (PDS et CDS)
- **67 %**
sont intéressés **pour relire des examens d'imagerie cardiaque** (à J+1, type bodyscanner)

UN SONDAGE COROSCANNER



Soit un pool potentiel de :

198 radiologues intéressés pour faire de l'imagerie cardiaque durant les vacances d'urgences (PDS et CDS)

144 radiologues intéressés pour relire des examens d'imagerie cardiaque (à J+1 type bodyscanner)

| NOS OBJECTIFS

« L'imagerie **cardiaque**, pour tout le monde, partout, tout le temps »

→ Objectif **1er semestre 2024**

2023 © 29^{ème} Congrès du CNCH, Tous droits réservés - Toute reproduction même partielle est interdite.

2023 © 29^{ème} Congrès du CNCH, Tous droits réservés - Toute reproduction même partielle est interdite.

MERCI

a.acquier@imadis.fr
v.thomson@imadis.fr

2023 © 29^{ème} Congrès du CNCH, Tous droits réservés - Toute reproduction même partielle est interdite.

2023 © 29^{ème} Congrès du CNCH, Tous droits réservés - Toute reproduction même partielle est interdite.

2023 © 29^{ème} Congrès du CNCH, Tous droits réservés - Toute reproduction même partielle est interdite.



IMADIS

L'imagerie d'urgence, pour tout le monde, partout, tout le temps

2023 © 29^{ème} Congrès du CNCH, Tous droits réservés - Toute reproduction même partielle est interdite.