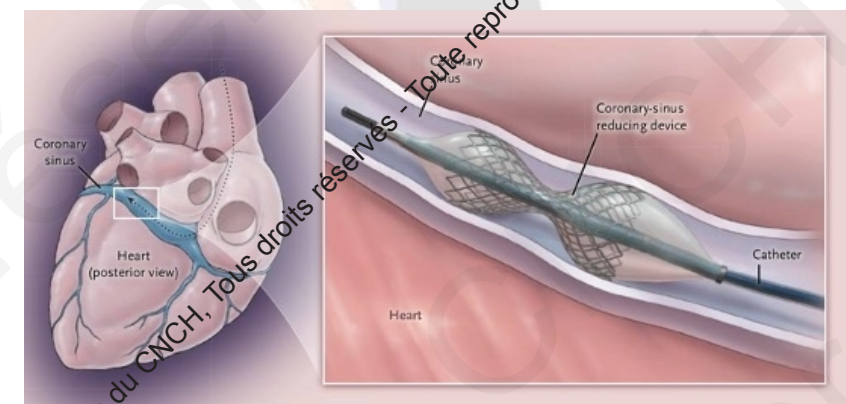
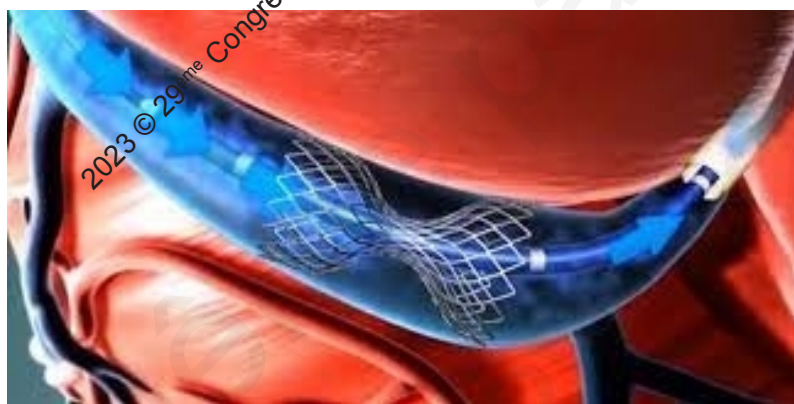



# REDUCER

*Quel retour d'expérience avec une première trentaine de patients traités*





# DÉCLARATION DE LIENS D'INTÉRÊT POTENTIELS

**Intervenant :** Mohamed Sahbi FRADI, Le Plessis Robinson

Je n'ai pas de lien d'intérêt potentiel à déclarer

2023 © 29<sup>ème</sup> Congrès du CNCH, Tous droits réservés - Toute reproduction même partielle est interdite.

2023 © 29<sup>ème</sup> Congrès du CNCH, Tous droits réservés - Toute reproduction même partielle est interdite.



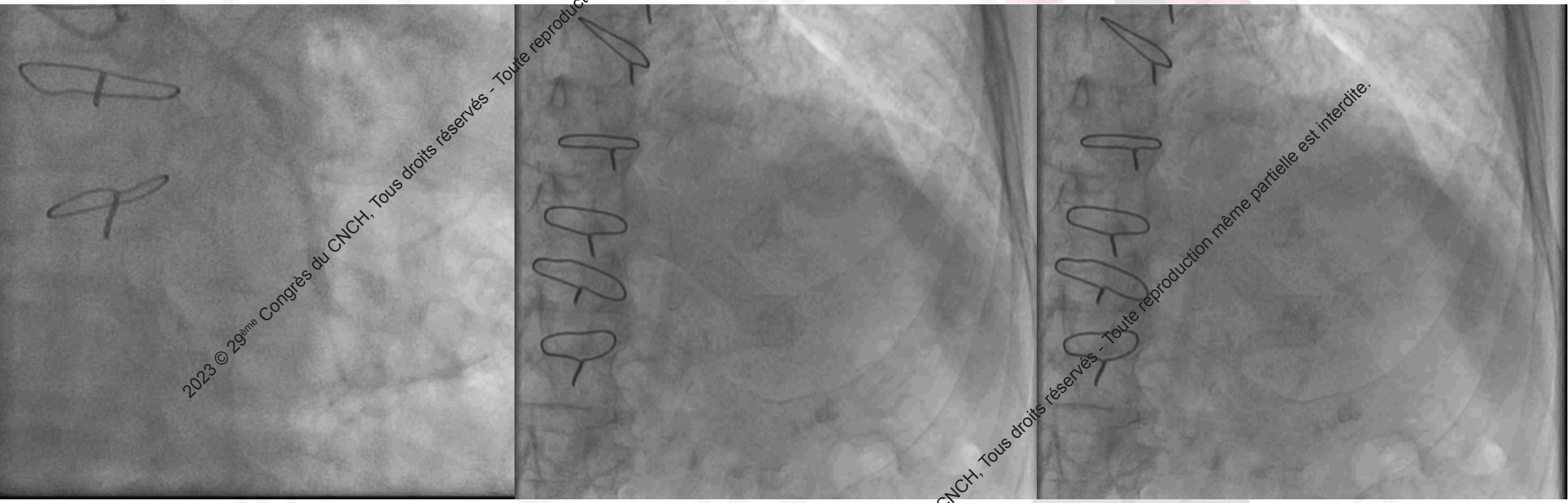


# *Cas clinique : Mr G, 70 ans*

- FRCV: HTA, Dyslipidémie, DNID
- Endartériectomie de la CIG
- IRC



# PAC x 2 en 2000 : AMIG – IVA II et AMID – CD (occlus) ATC de la Cx, de la CD avec des RIS itératives

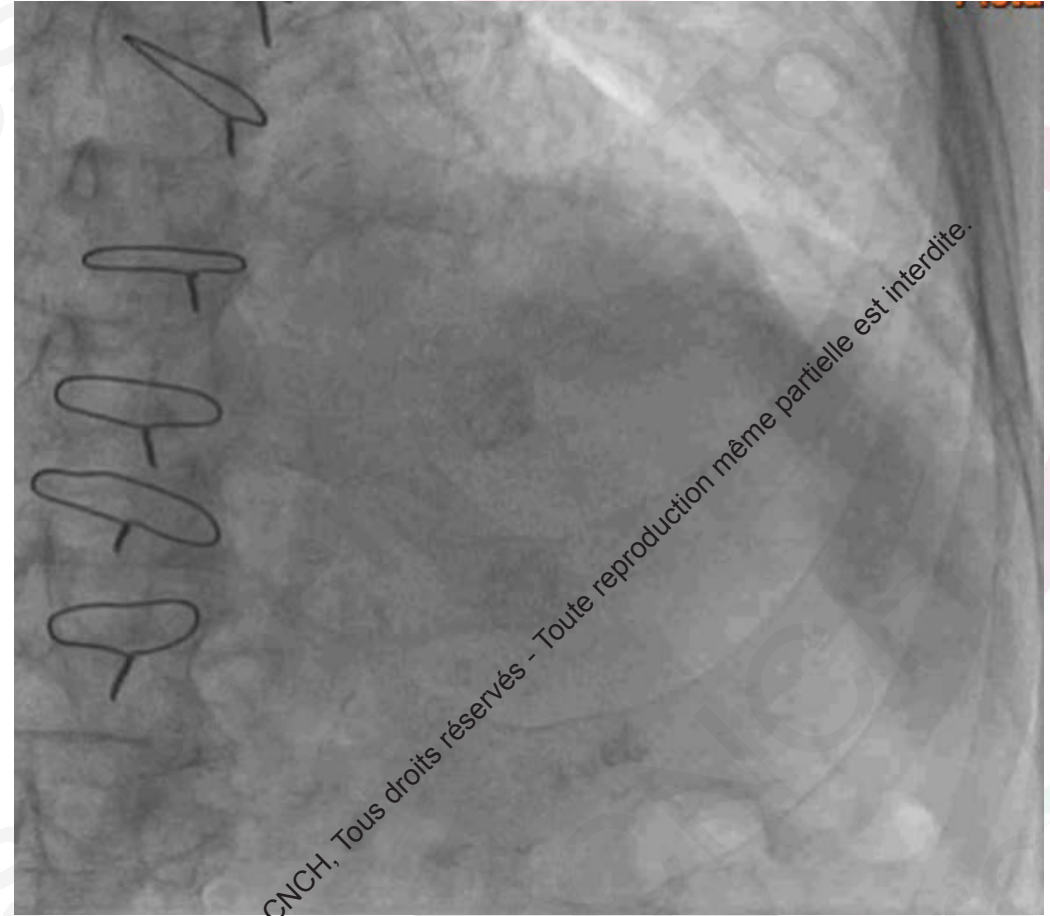
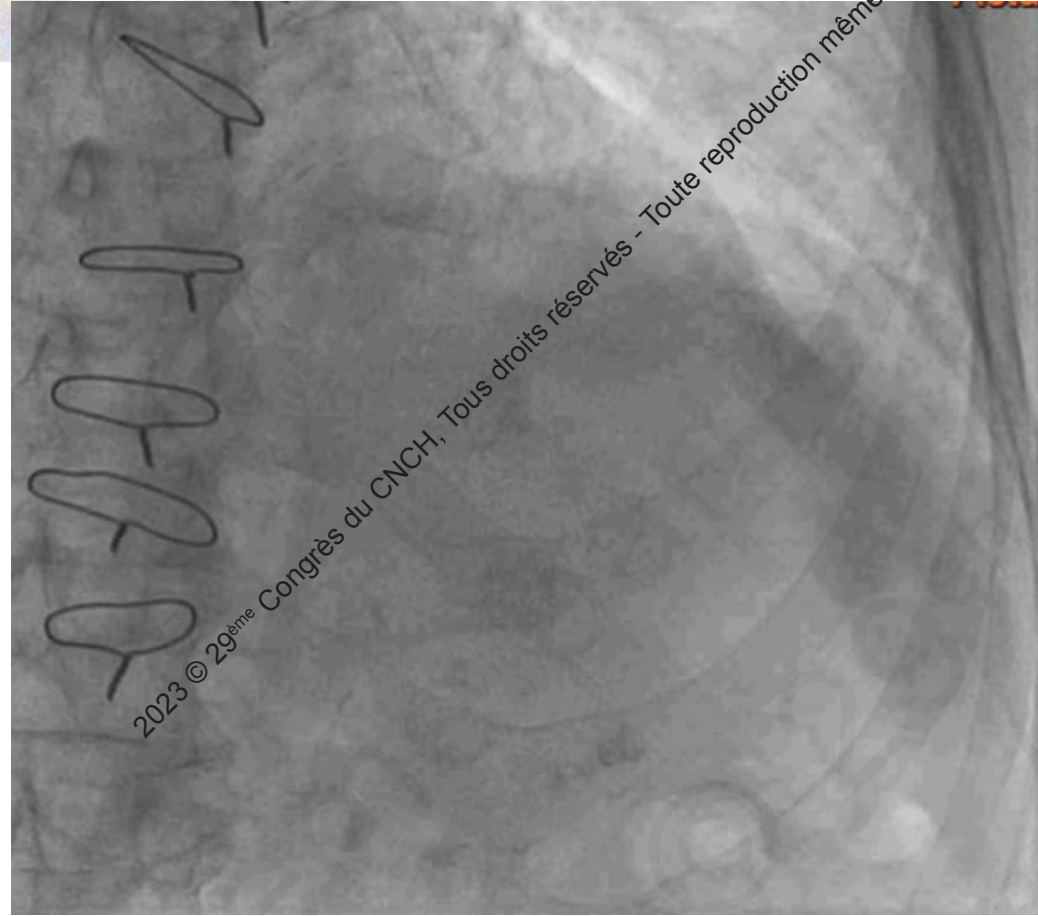


*Angor réfractaire malgré un traitement  
médical optimal*





# REDUCER

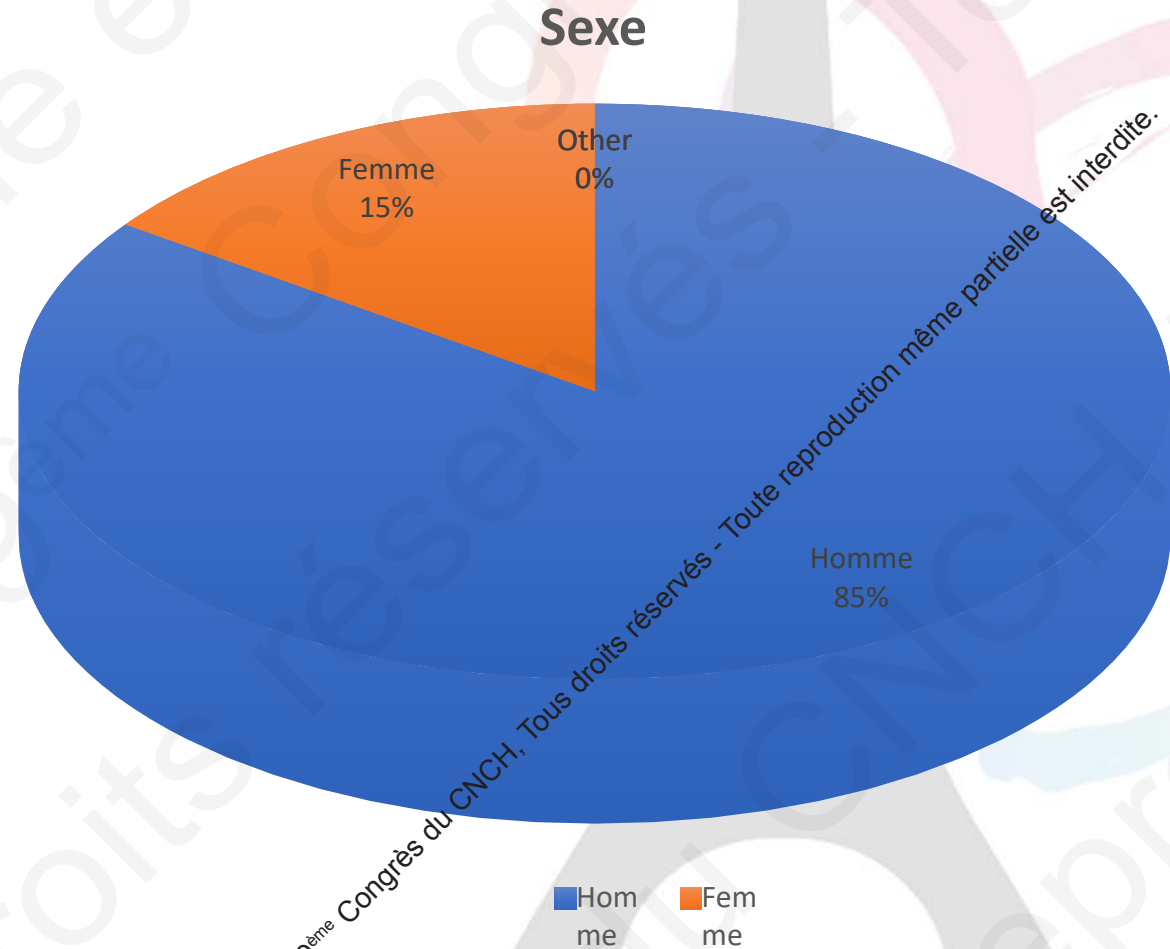


*Amélioration clinique spectaculaire au delà de 2 mois*



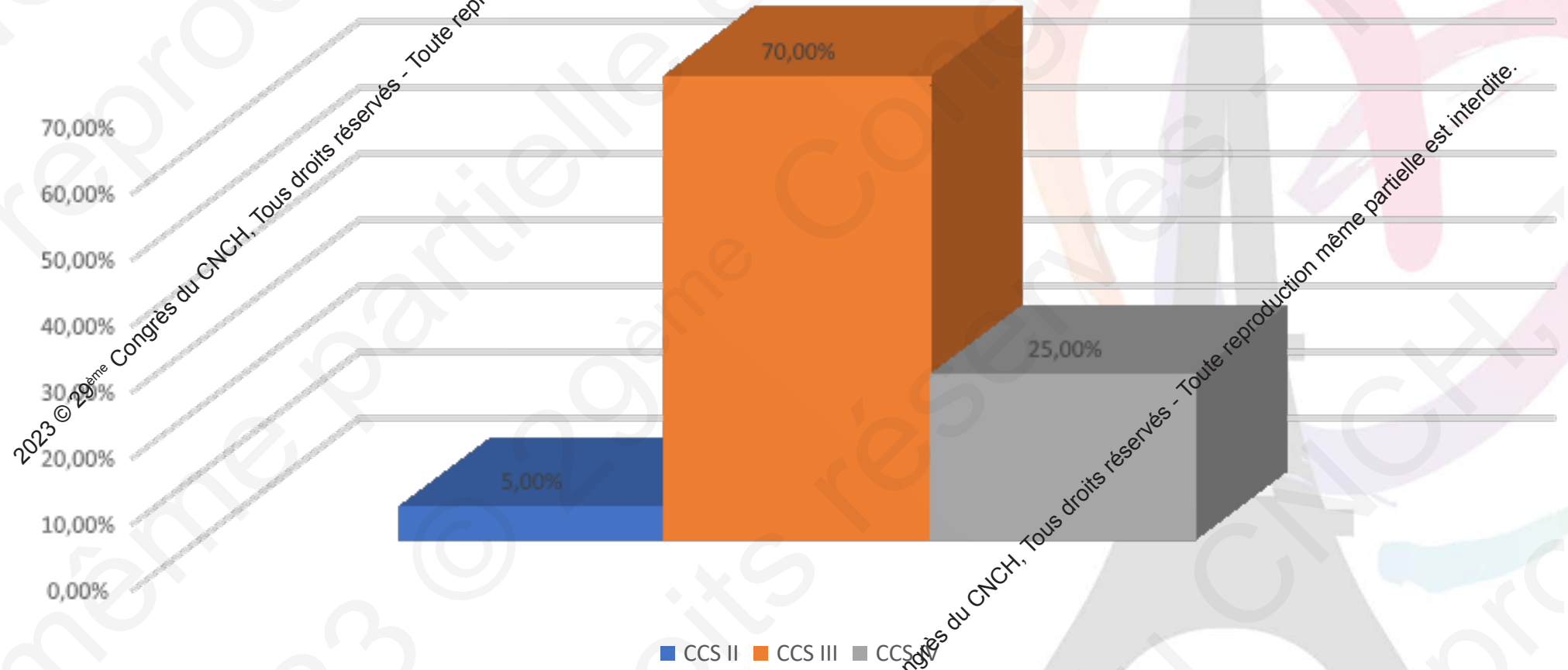
# Expérience du centre

- 35 patients
- Age moyen: 74 ans



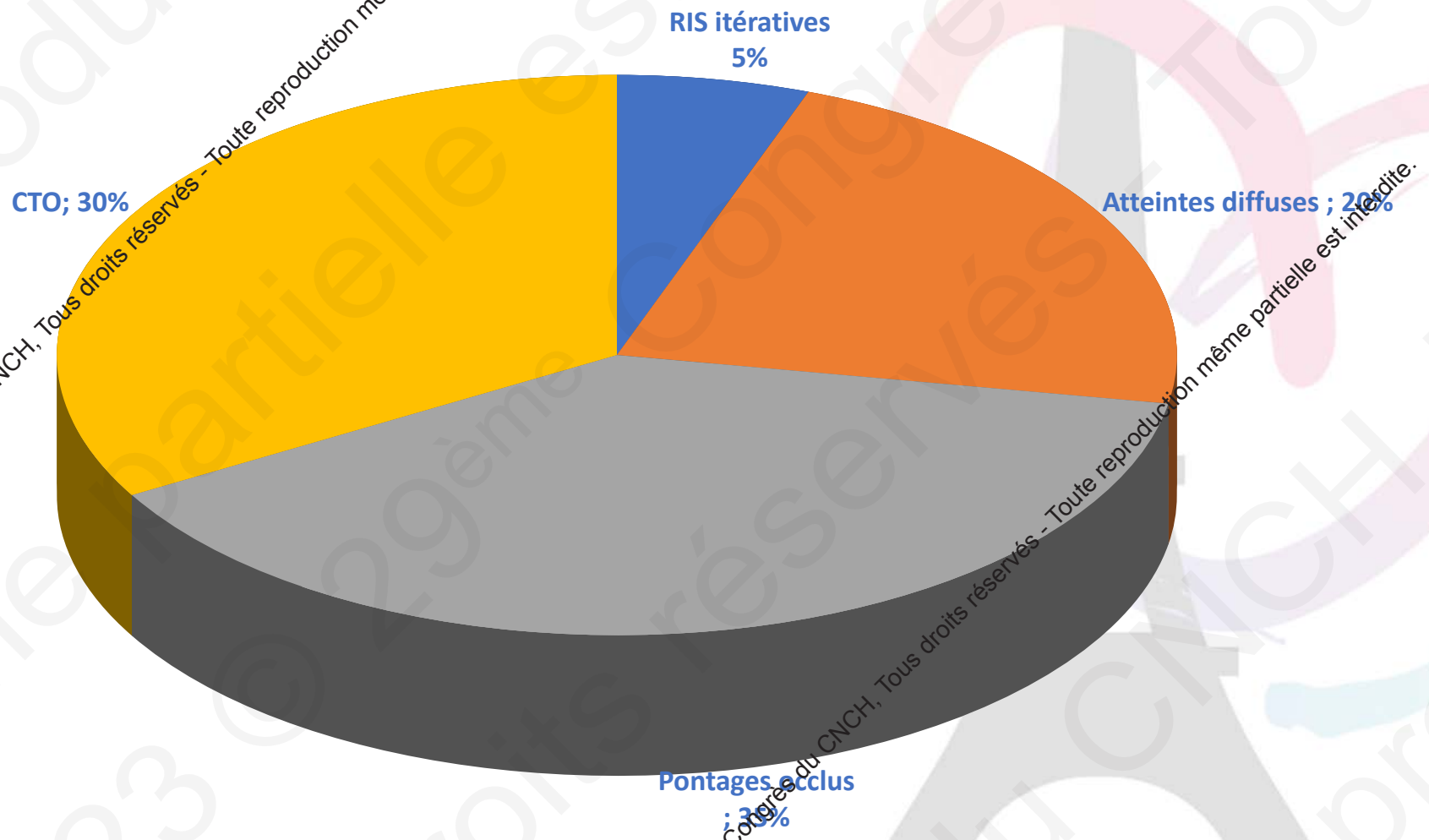


# Symptômes





# Atteintes coronaires



2023 © 29<sup>ème</sup> Congrès du CNCH, Tous droits réservés - Toute reproduction même partielle est interdite.

2023 © 29<sup>ème</sup> Congrès du CNCH, Tous droits réservés - Toute reproduction même partielle est interdite.

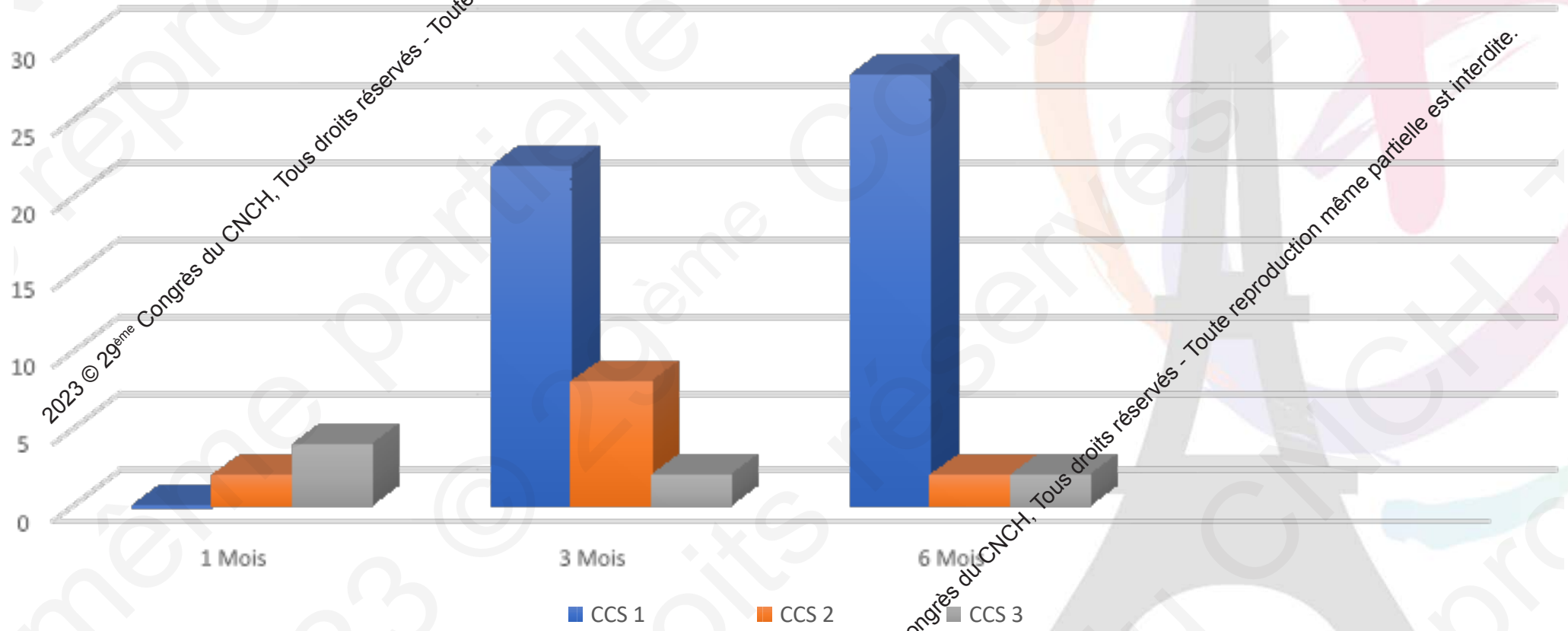






# Résultats Cliniques

## Angor CCS



2023 © 29<sup>ème</sup> Congrès du CNCH, Tous droits réservés - Toute reproduction même partielle est interdite.

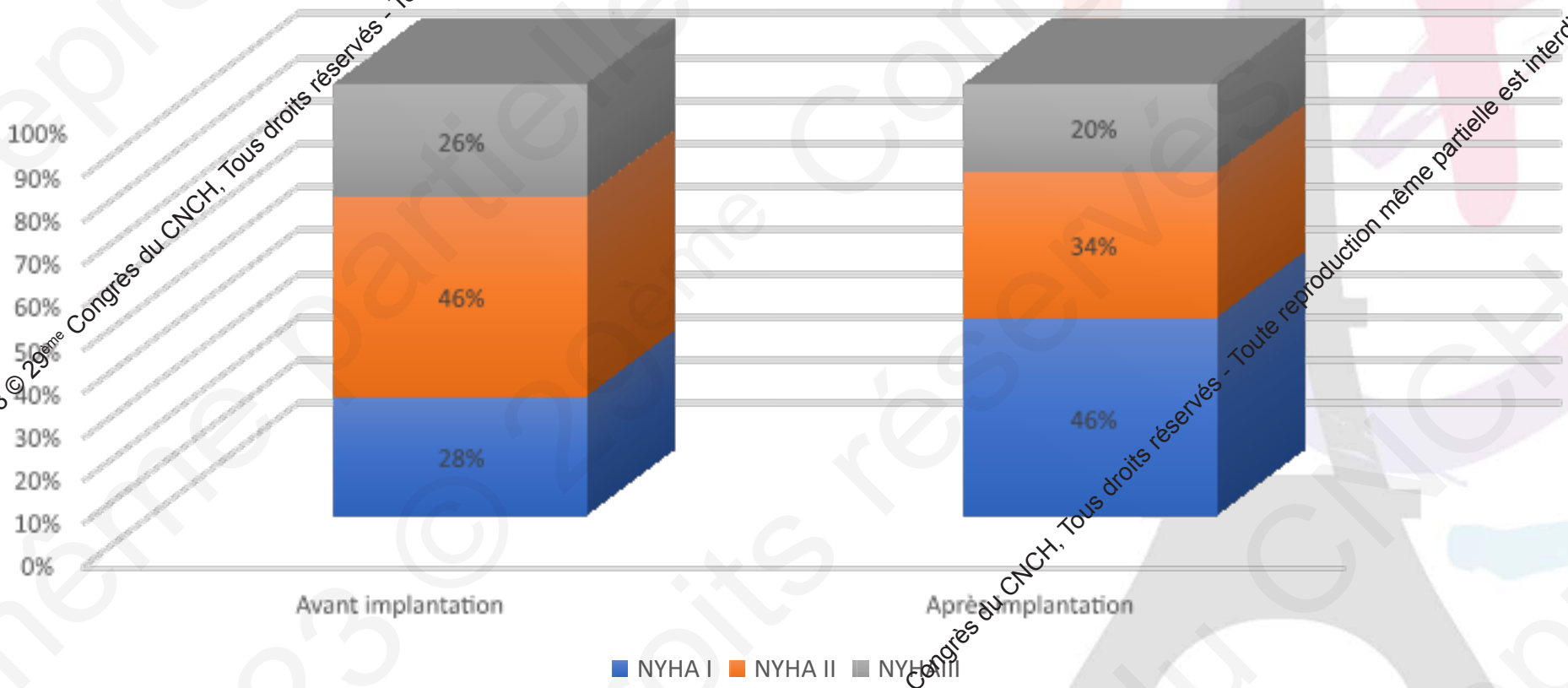
2023 © 29<sup>ème</sup> Congrès du CNCH, Tous droits réservés - Toute reproduction même partielle est interdite.





# Dyspnée

2023 © 29<sup>ème</sup> Congrès du CNCH, Tous droits réservés - Toute reproduction même partielle est interdite.



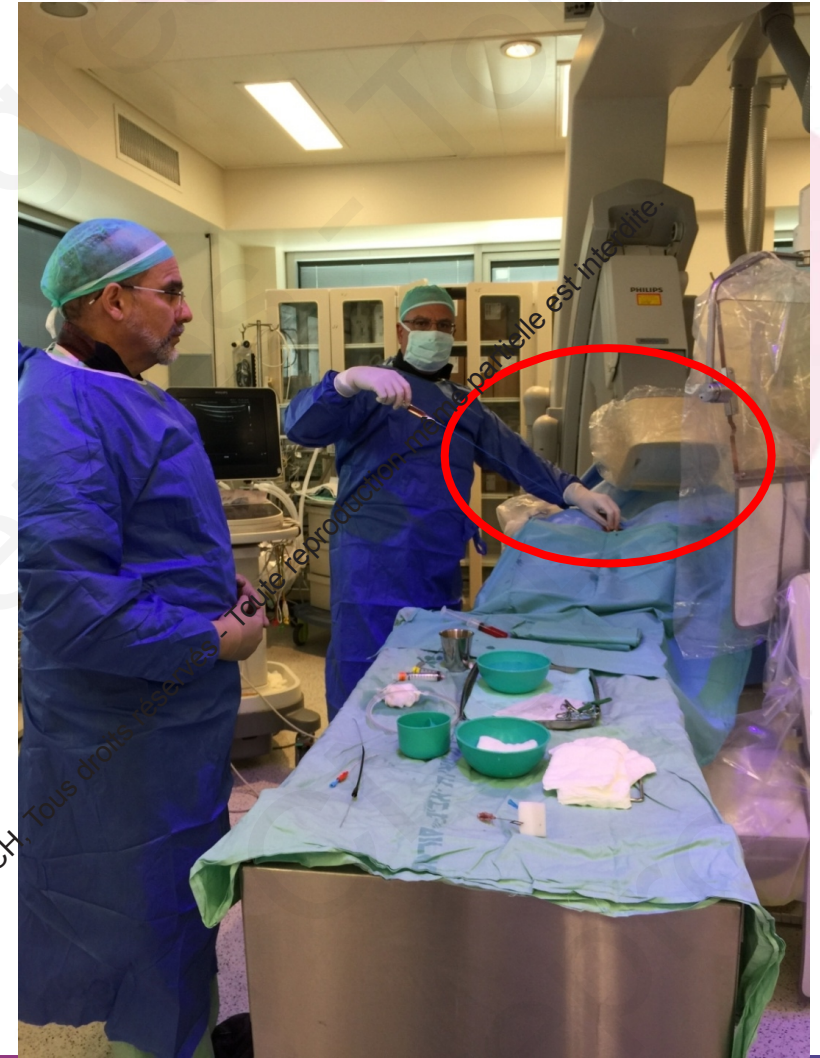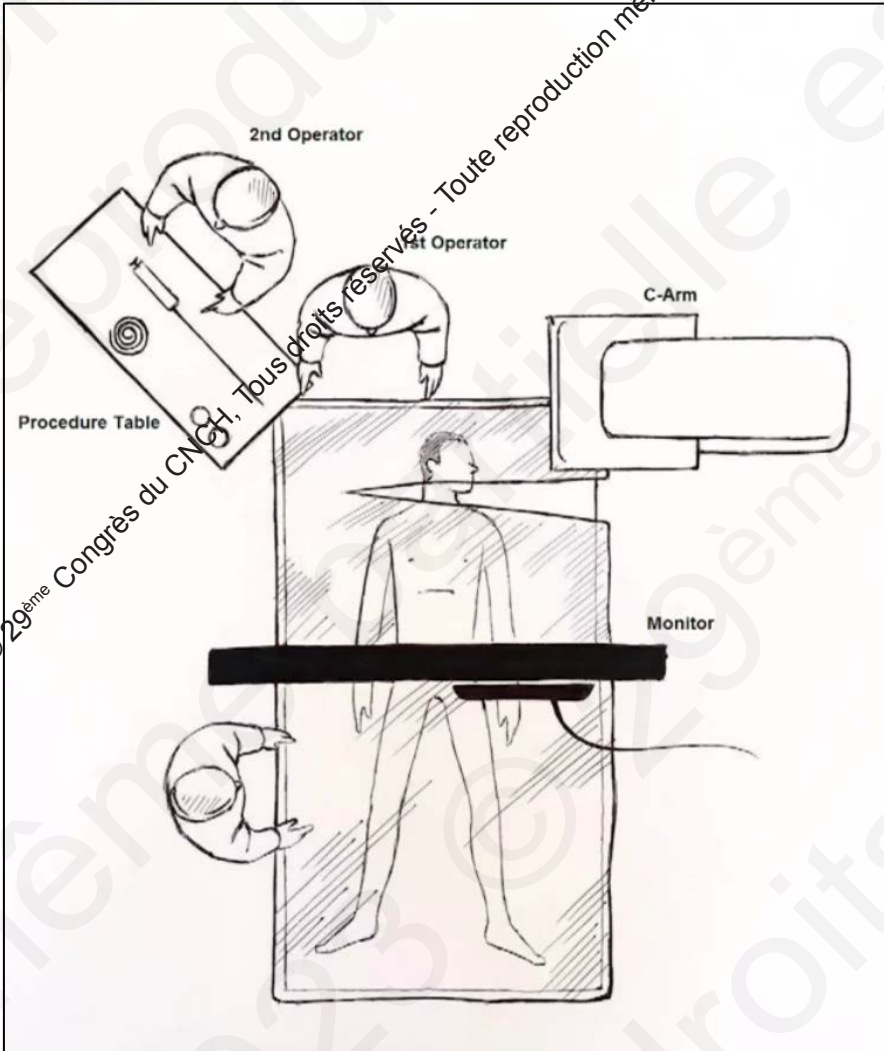
2023 © 29<sup>ème</sup> Congrès du CNCH, Tous droits réservés - Toute reproduction même partielle est interdite.



# Procédure

- Ambulatoire
- Sous AL
- Durée moyenne :30 min
- Courbe d'apprentissage : assez rapide
- Très sure +++

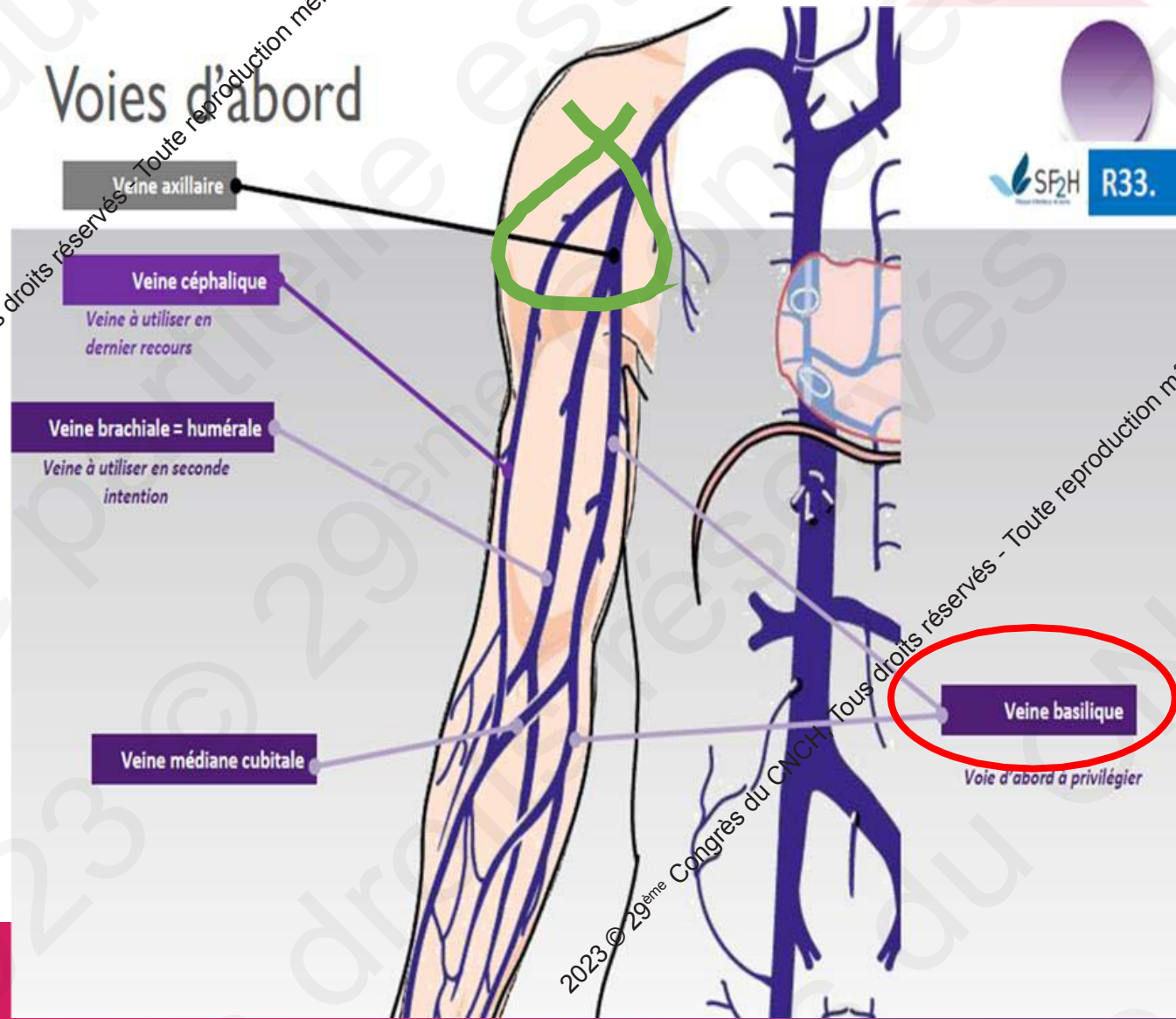
# Voie d'abord : Voie jugulaire





# Voie basilique

## Voies d'abord



Veine axillaire

Veine céphalique  
*Veine à utiliser en dernier recours*

Veine brachiale = humérale  
*Veine à utiliser en seconde intention*

Veine médiane cubitale

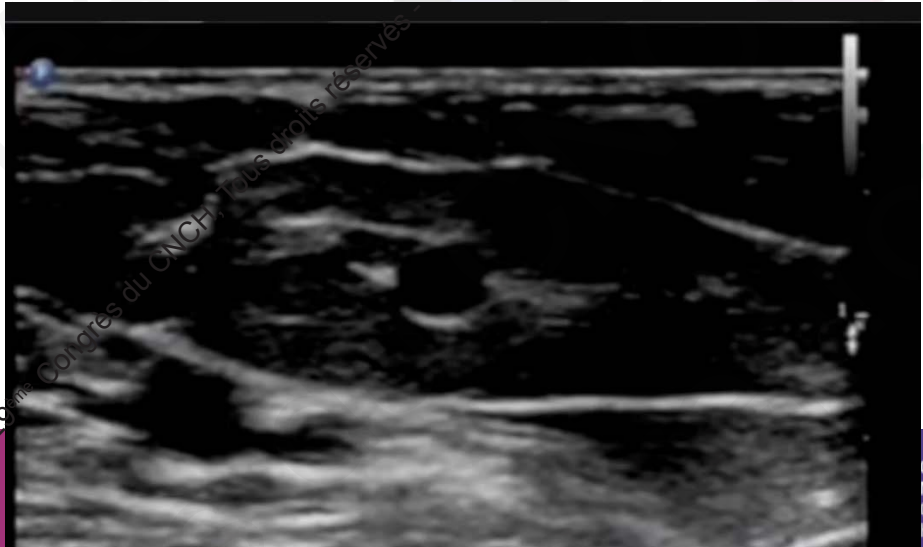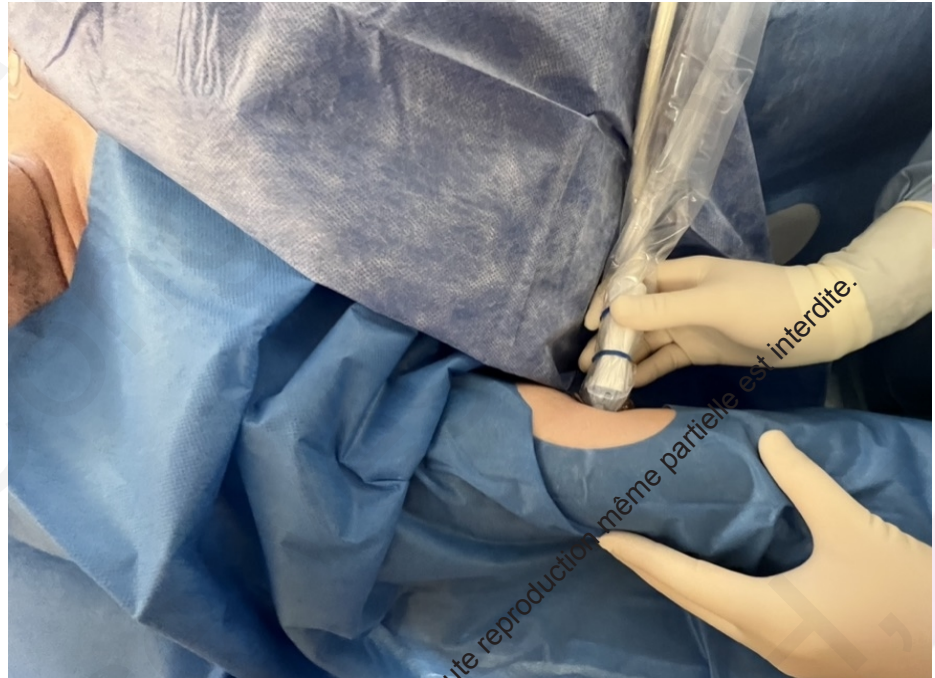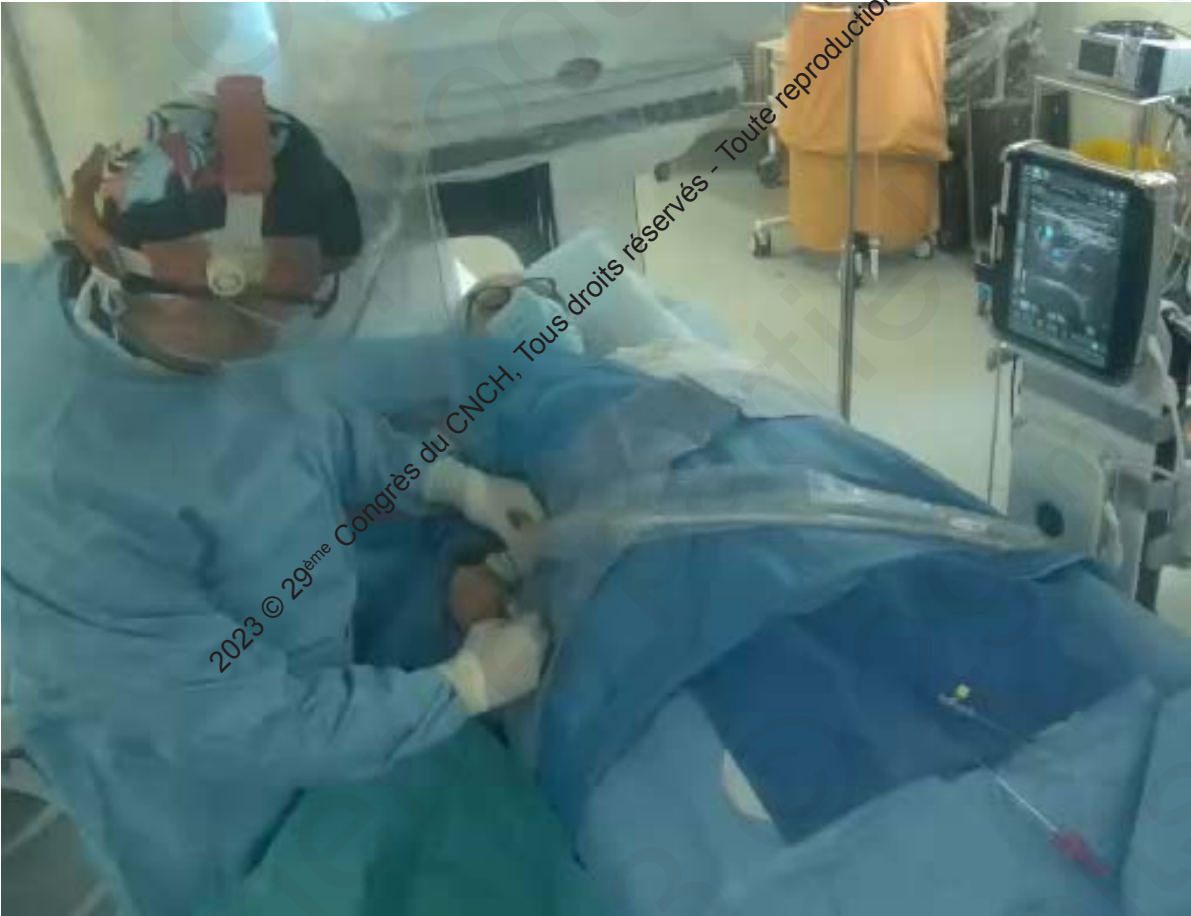Veine basilique  
*Voie d'abord à privilégier*

reproduction même partielle est interdite.  
2023 © 29<sup>ème</sup> Congrès du CNCH, Tous droits réservés - Toute reproduction même partielle est interdite.

reproduction même partielle est interdite.  
2023 © 29<sup>ème</sup> Congrès du CNCH, Tous droits réservés - Toute reproduction même partielle est interdite.

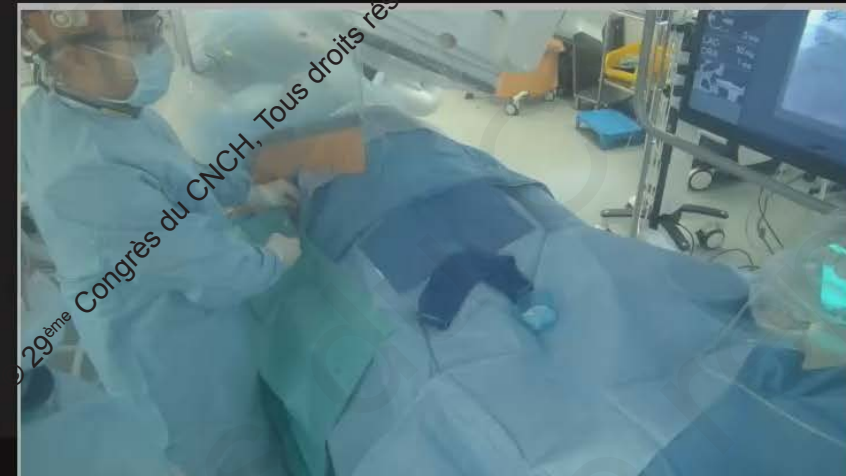
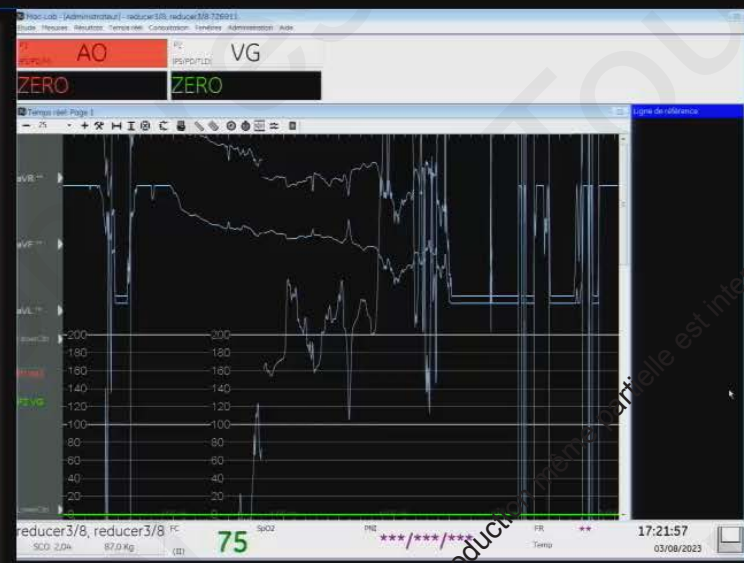
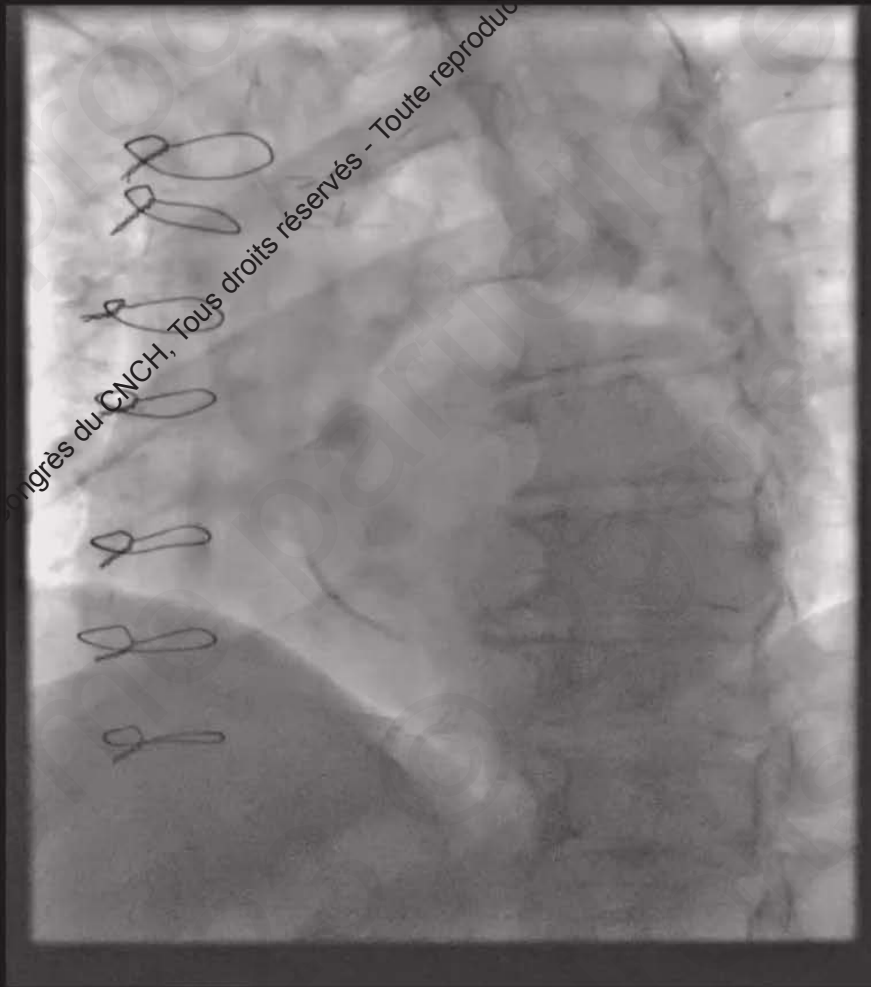# Voie veineuse basilique



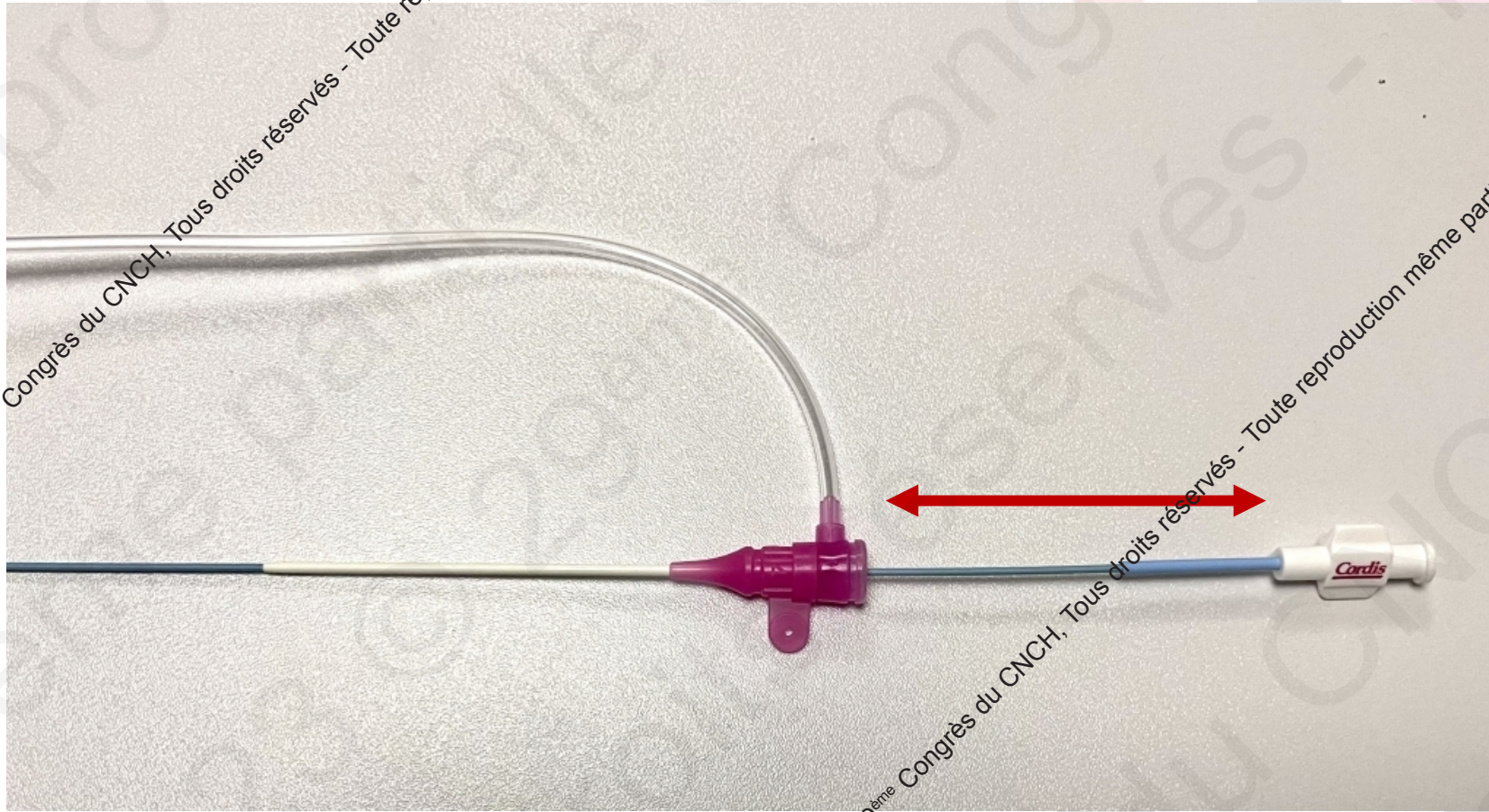


# MP 4F 65 cm





# *Voie basilique si distance > 10 mm*

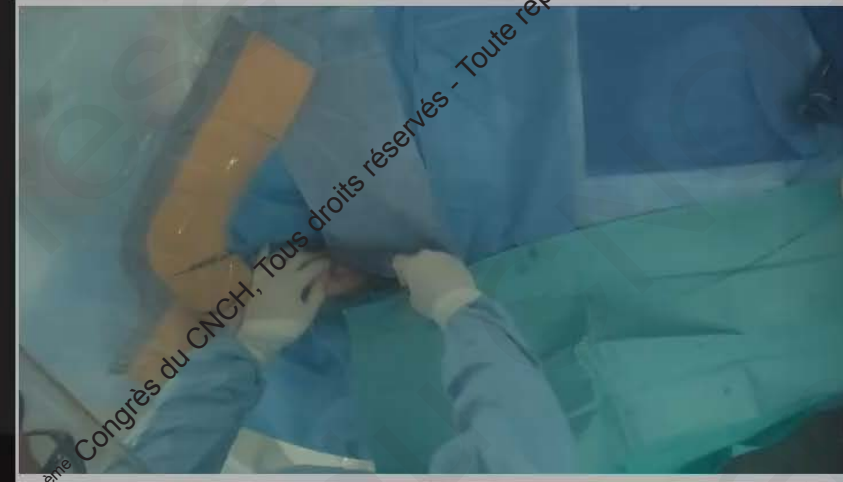
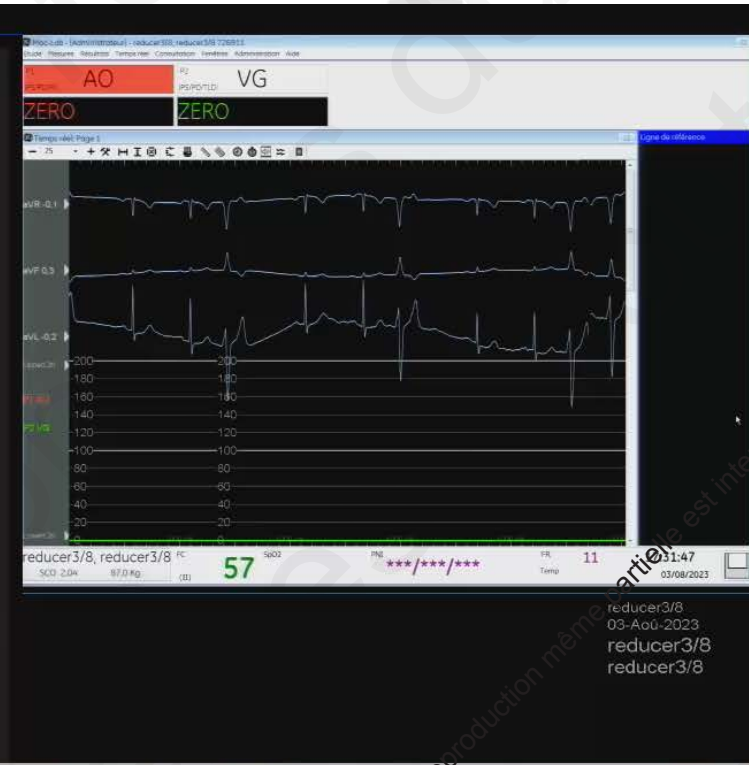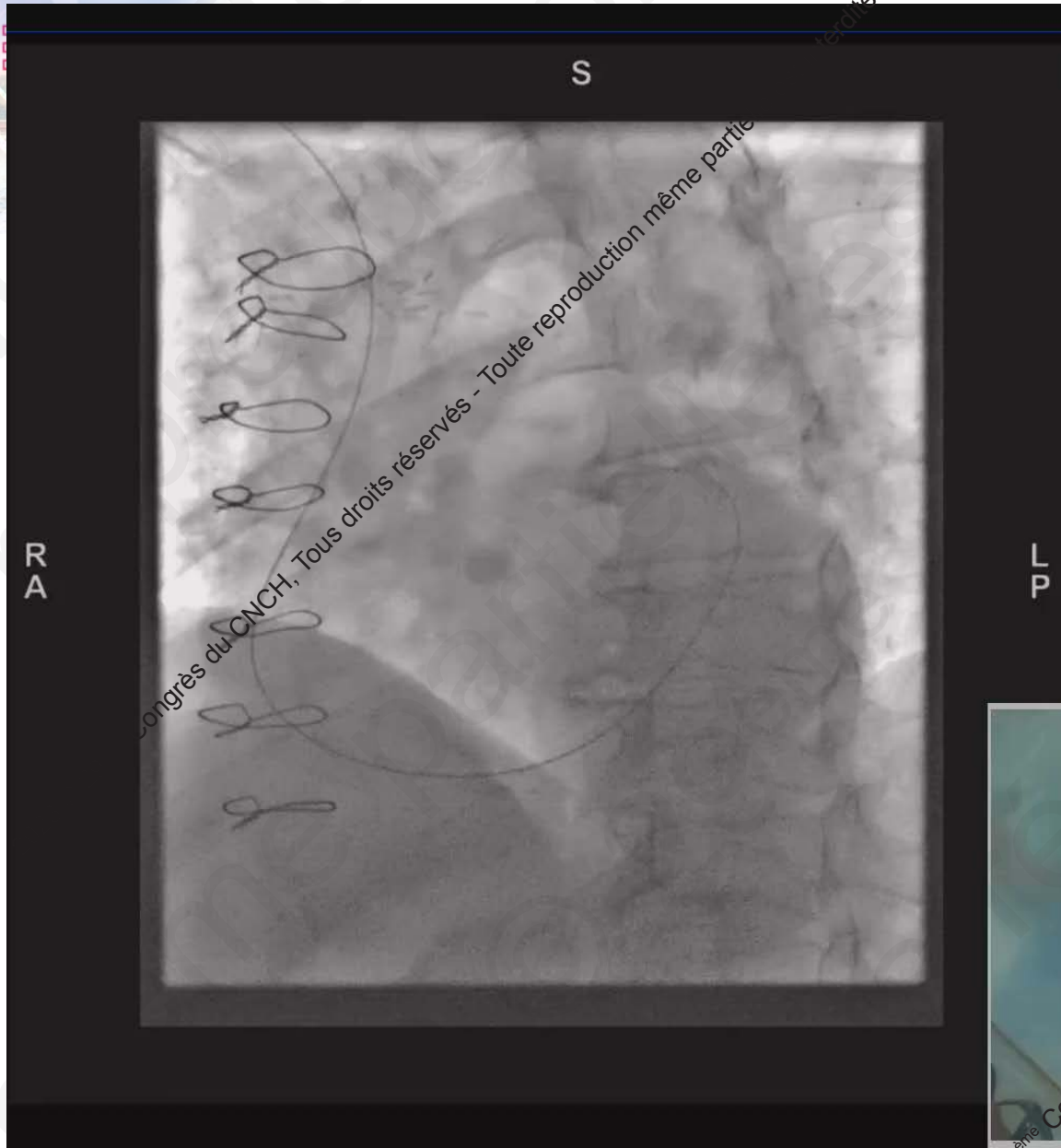


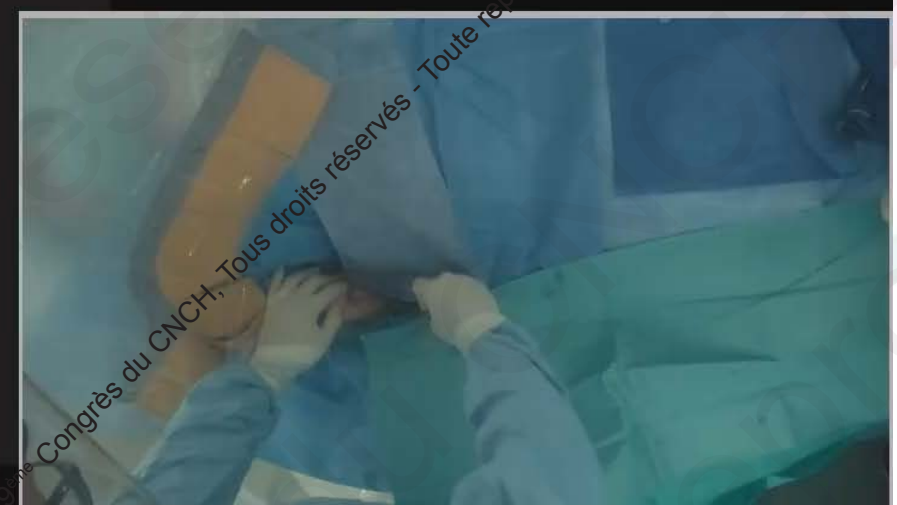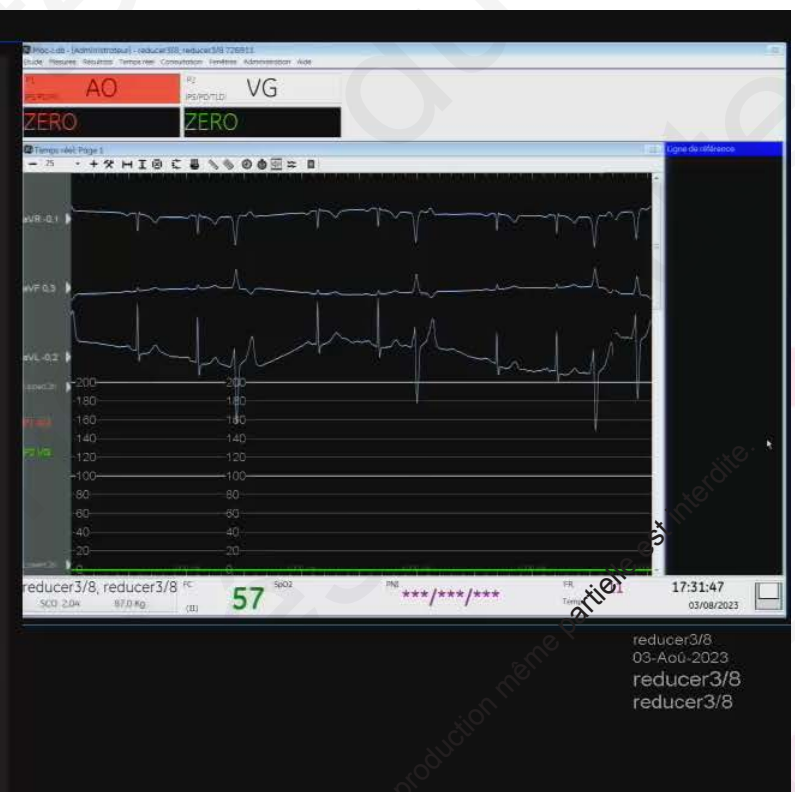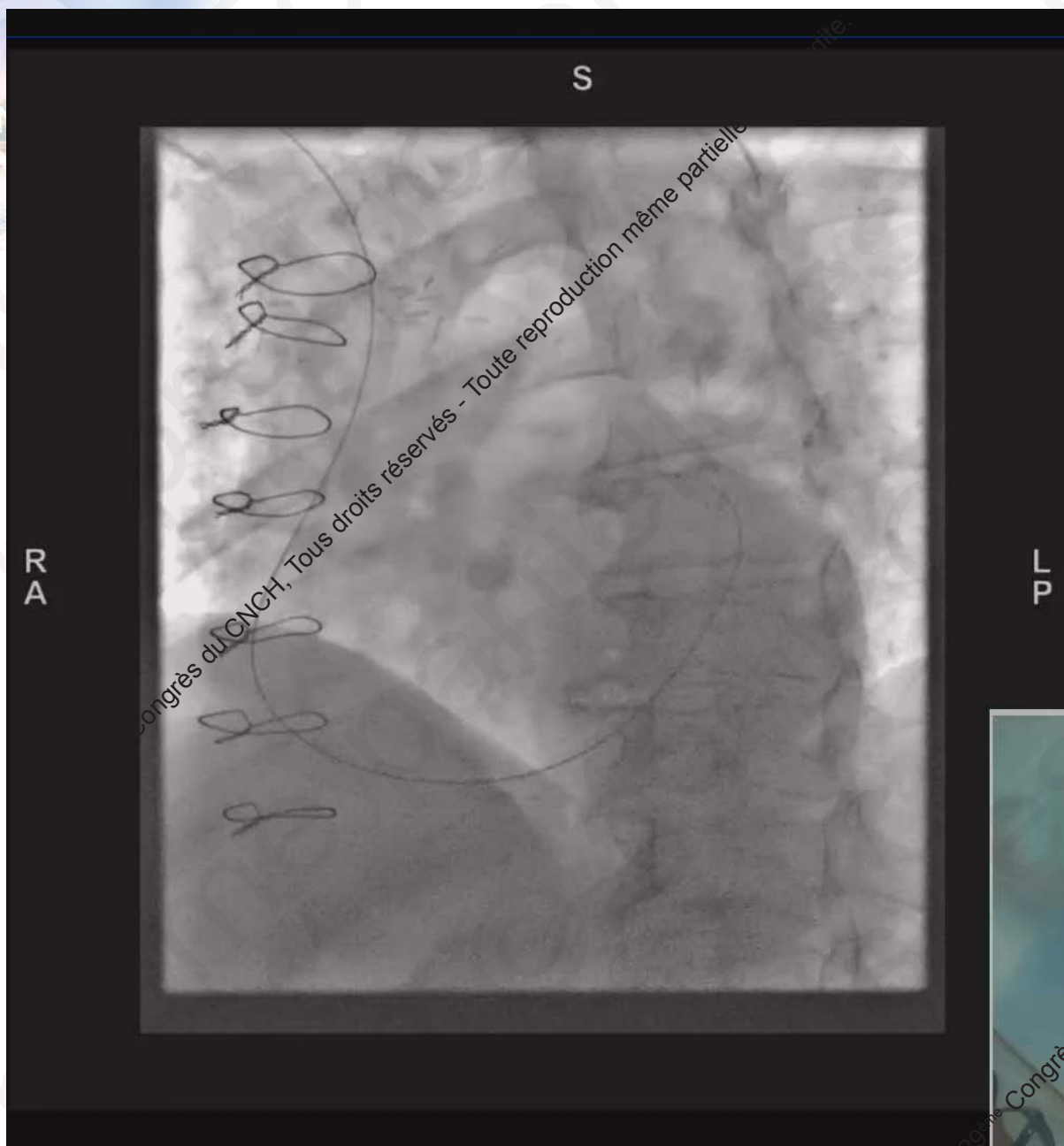
2023 © 29<sup>ème</sup> Congrès du CNCH, Tous droits réservés - Toute reproduction même partielle est interdite.

2023 © 29<sup>ème</sup> Congrès du CNCH, Tous droits réservés - Toute reproduction même partielle est interdite.









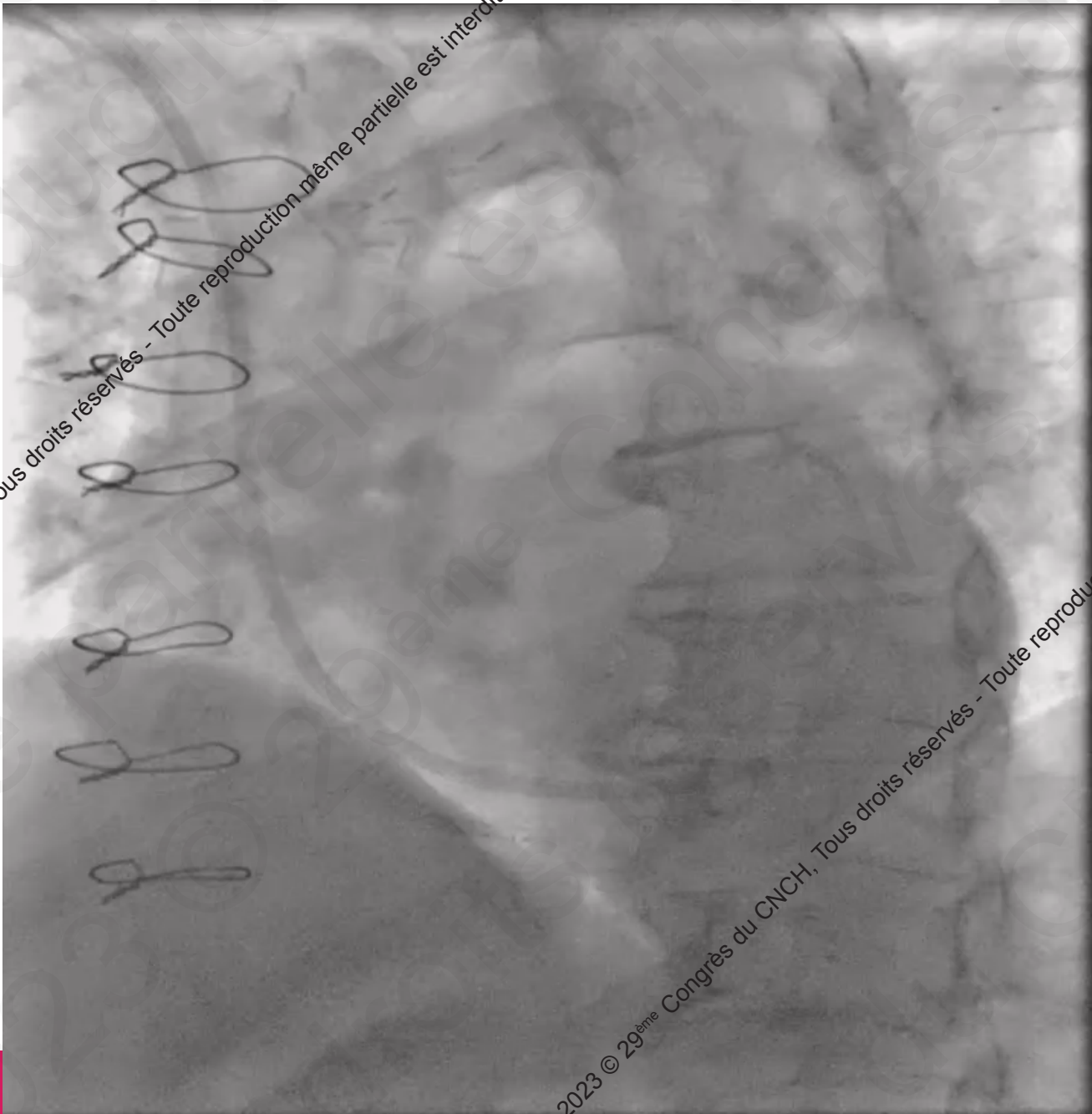
2023 © 2019




29<sup>EME</sup>  
CONGRES  
CNCH



2023 © 29<sup>ème</sup> Congrès du CNCH, Tous droits réservés - Toute reproduction même partielle est interdite.

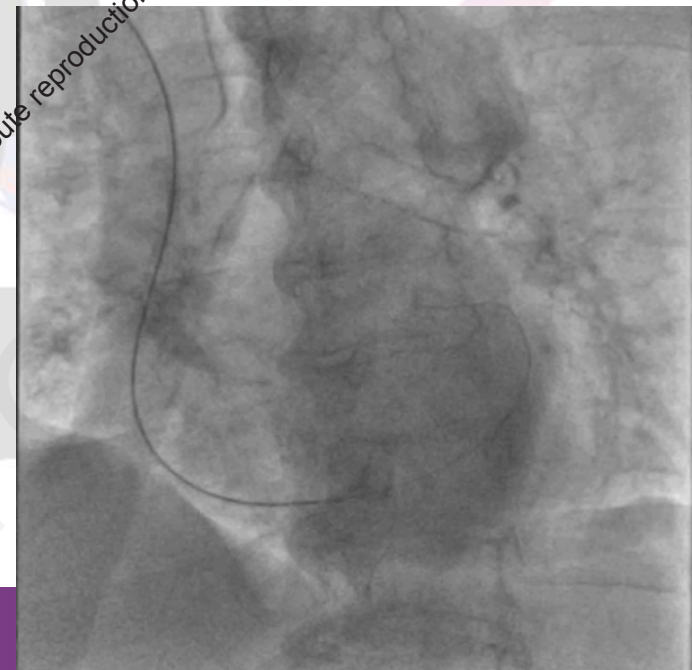
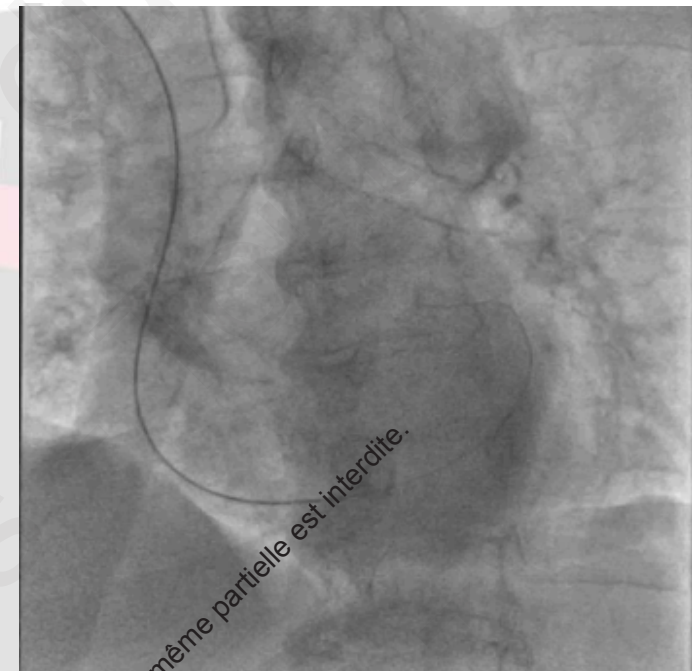
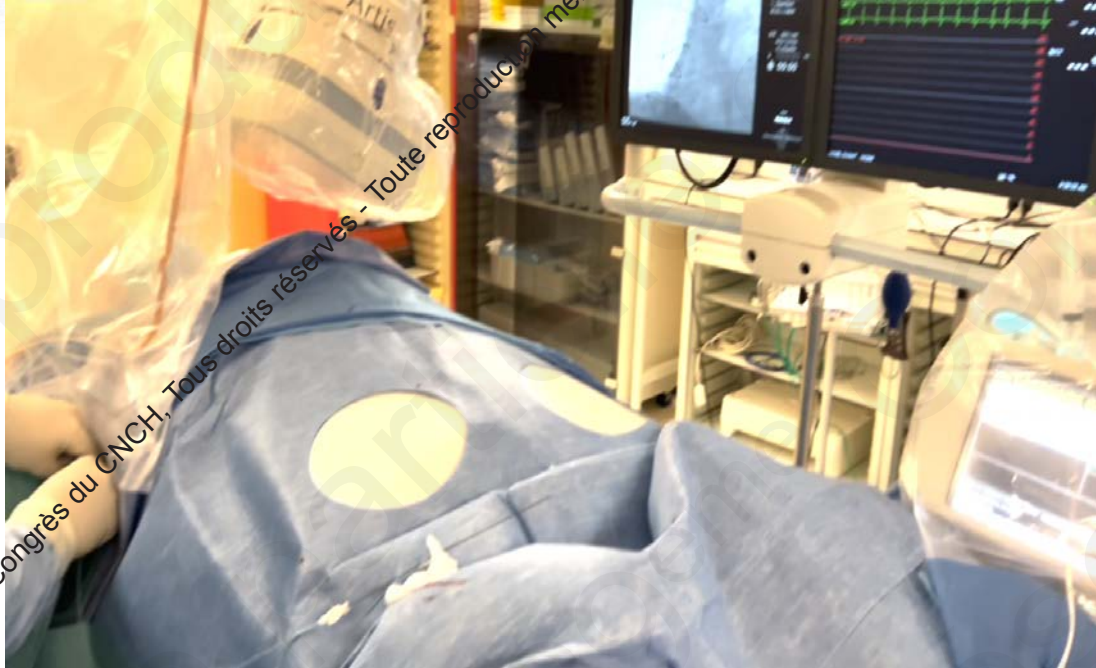

2023 © 29<sup>ème</sup> Congrès du CNCH, Tous droits réservés - Toute reproduction même partielle est interdite.





# Voie veineuse basilique



2023 © 29<sup>ème</sup> Congrès du CNCH, Tous droits réservés - Toute reproduction même partielle est interdite.

## Avantages:

- Confort Patient / Opérateur
- Moins irradiante

## Limites:

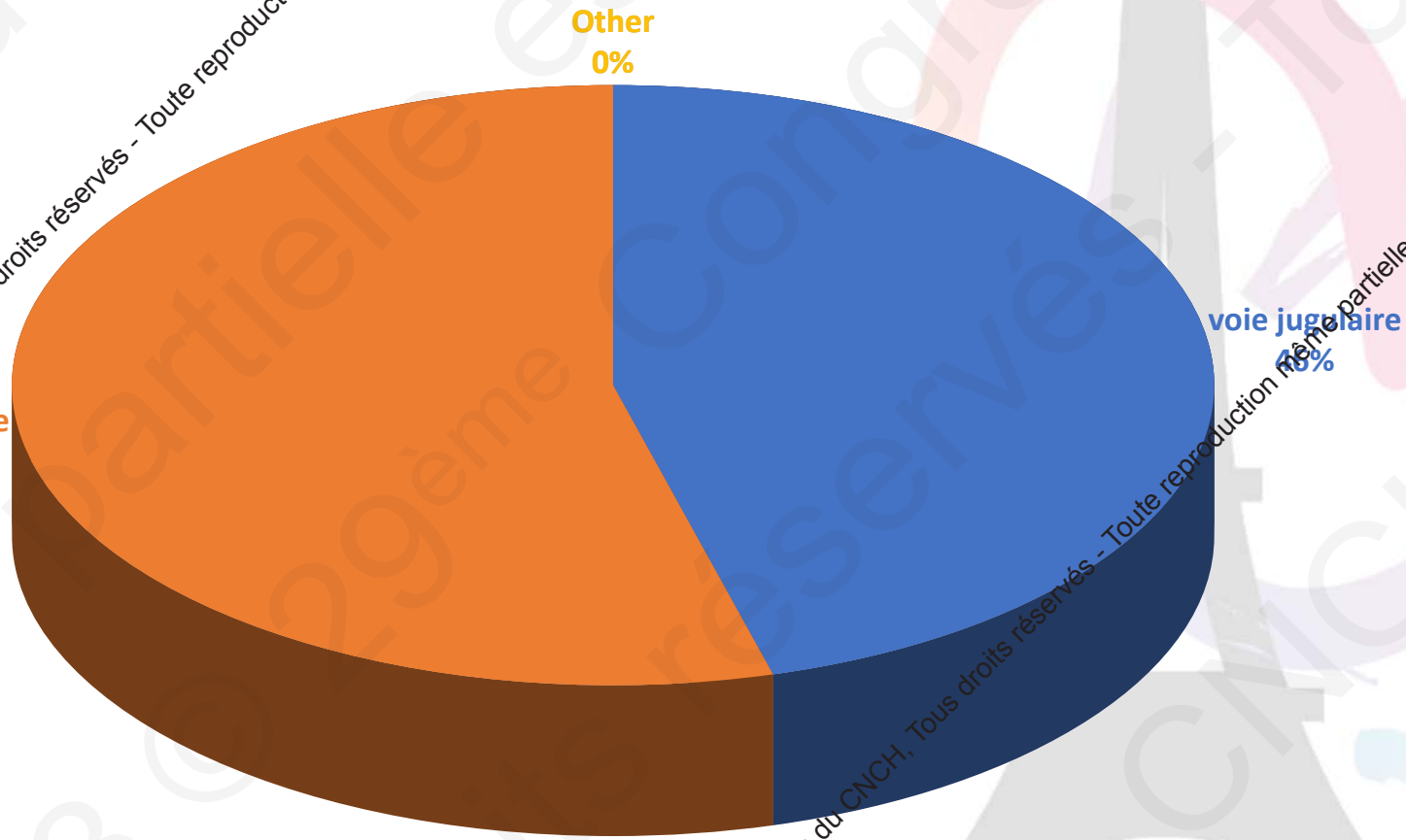
- longueur du cathéter
- Taille du patient
- Valve infranchissable



2023 © 29<sup>ème</sup> Congrès du CNCH, Tous droits réservés - Toute reproduction même partielle est interdite.



# Voie d'abord



2023 © 29<sup>ème</sup> Congrès du CNCH, Tous droits réservés - Toute reproduction même partielle est interdite.

2023 © 29<sup>ème</sup> Congrès du CNCH, Tous droits réservés - Toute reproduction même partielle est interdite.



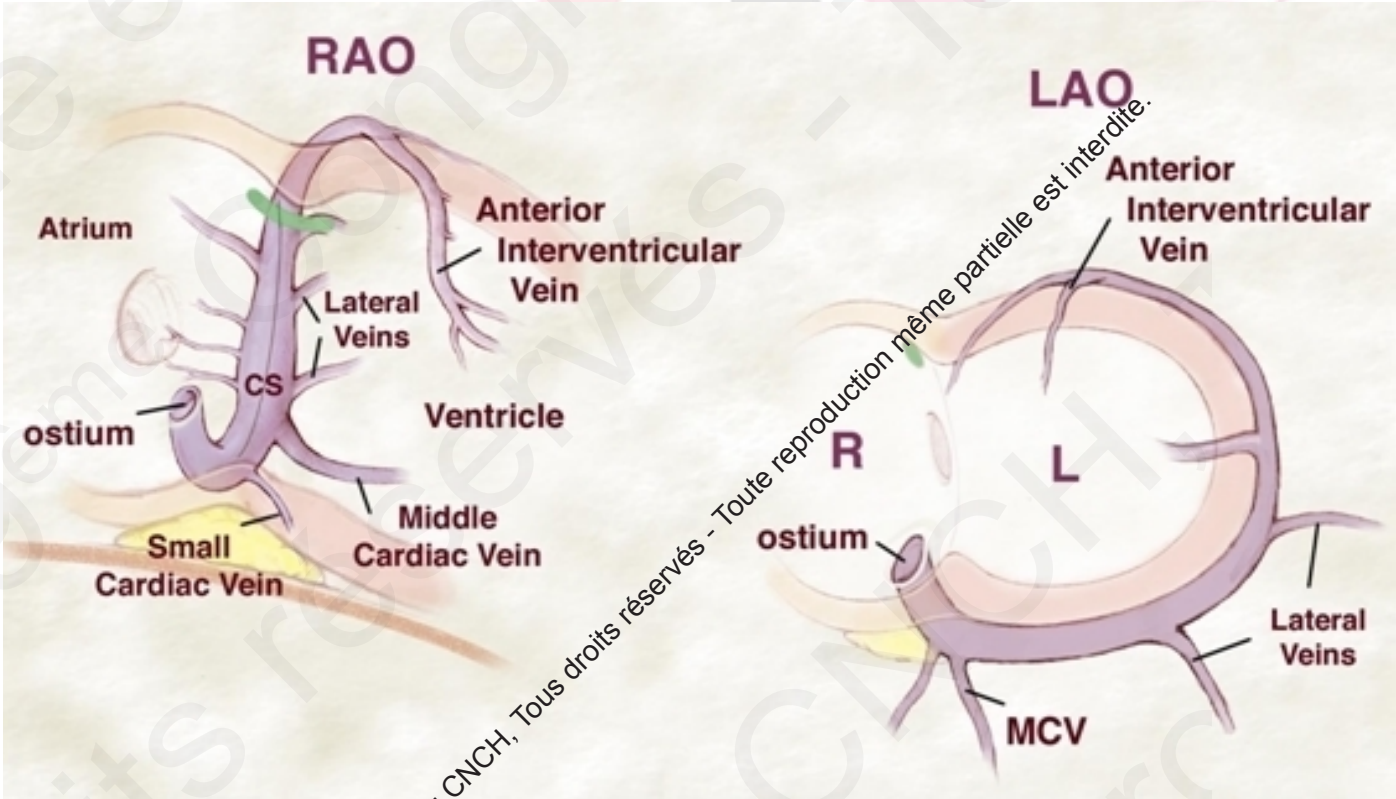


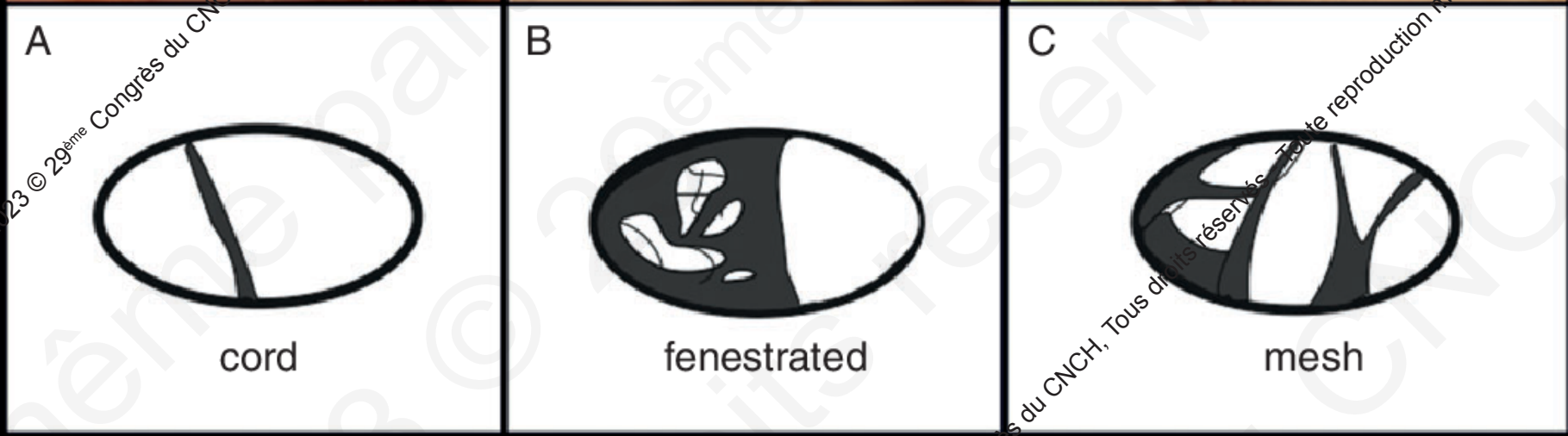
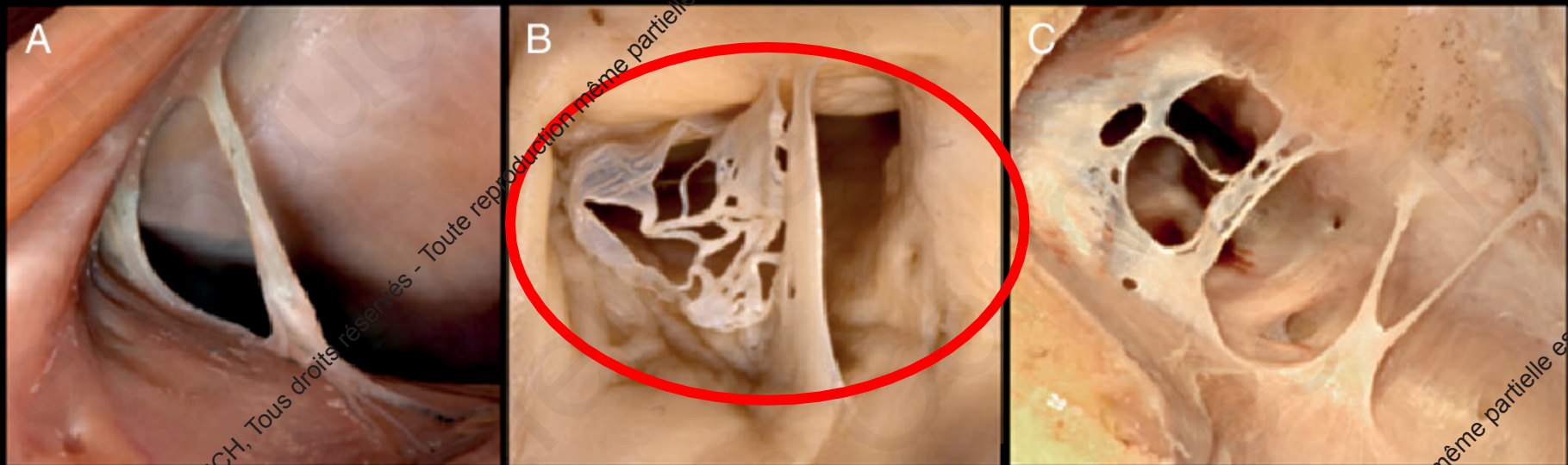
# Complications

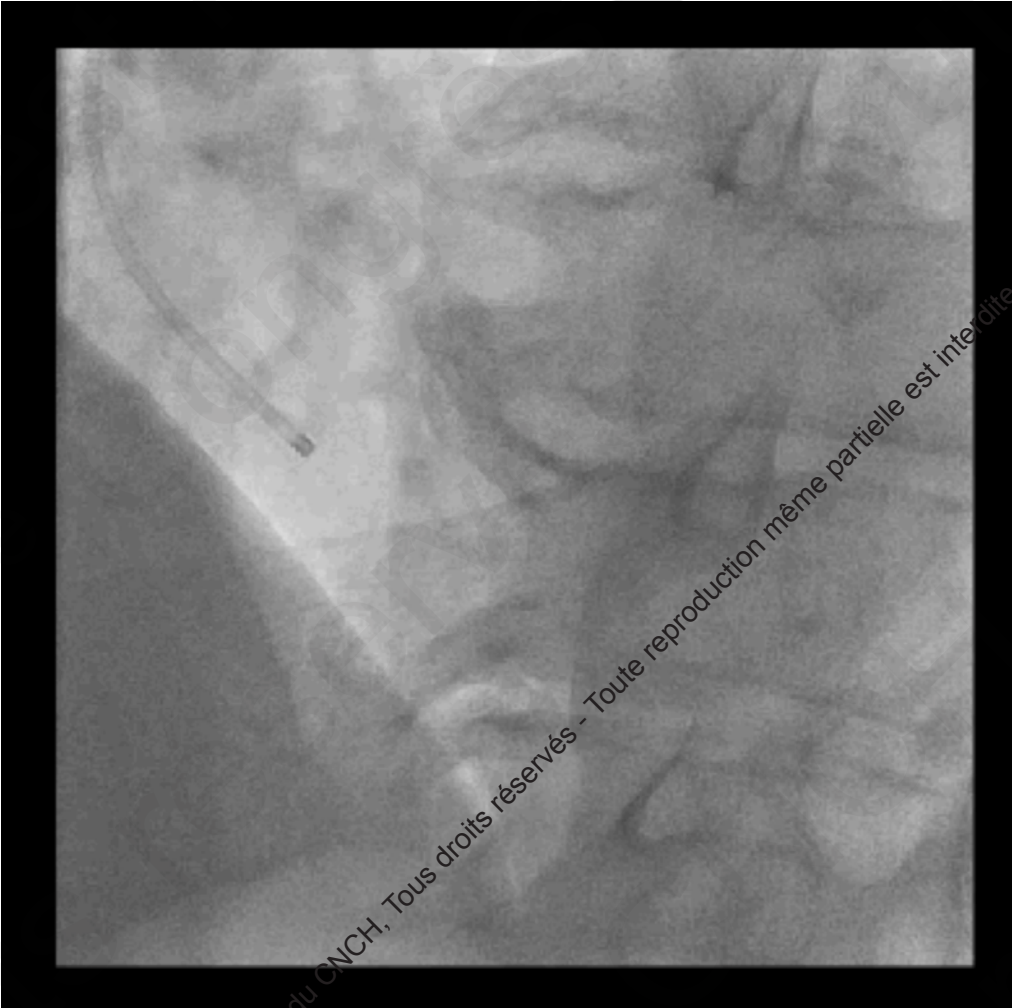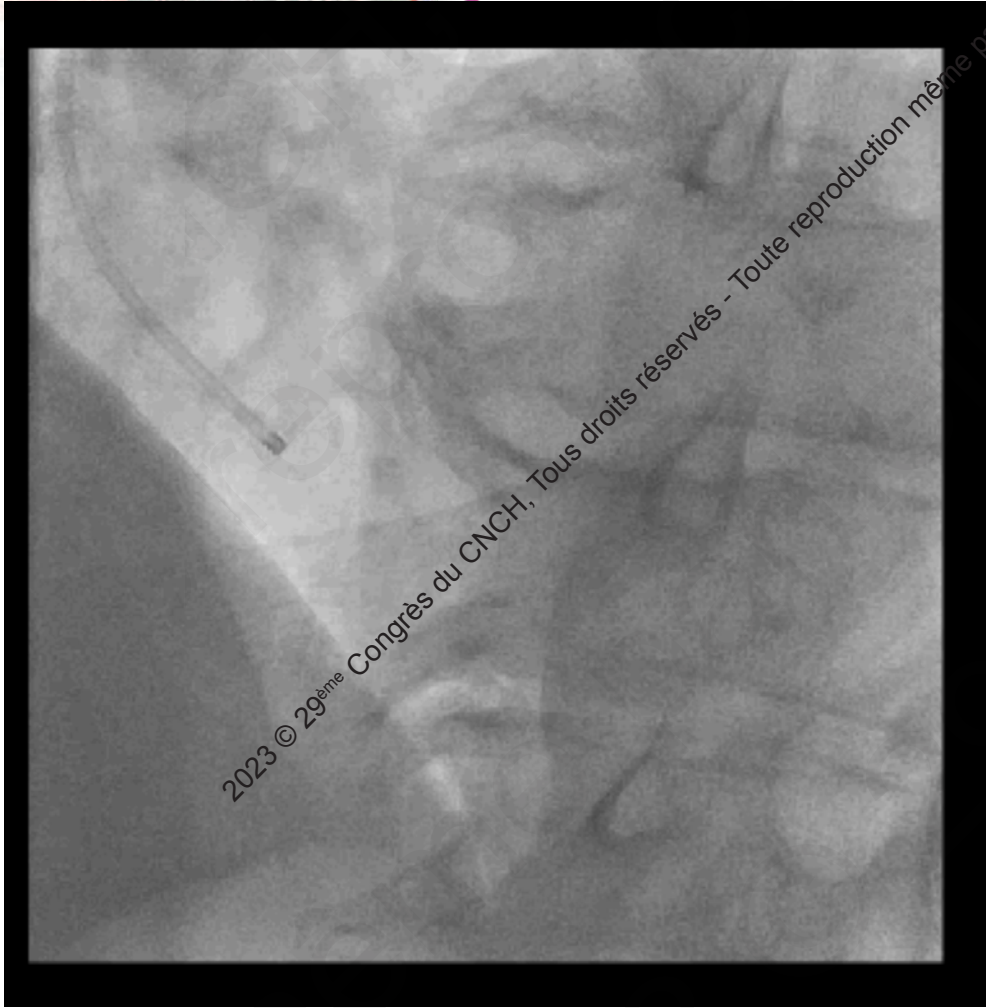Rare :

- Embolisation,
- Perforation

Difficultés techniques





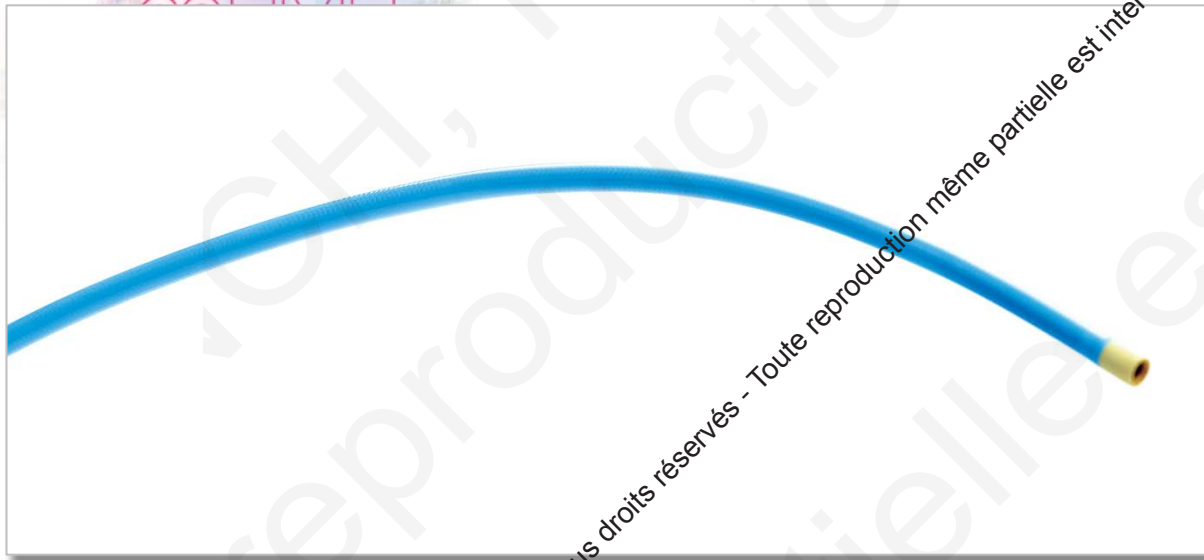


2023 © 29<sup>ème</sup> Congrès du CNCH, Tous droits réservés - Toute reproduction même partielle est interdite.

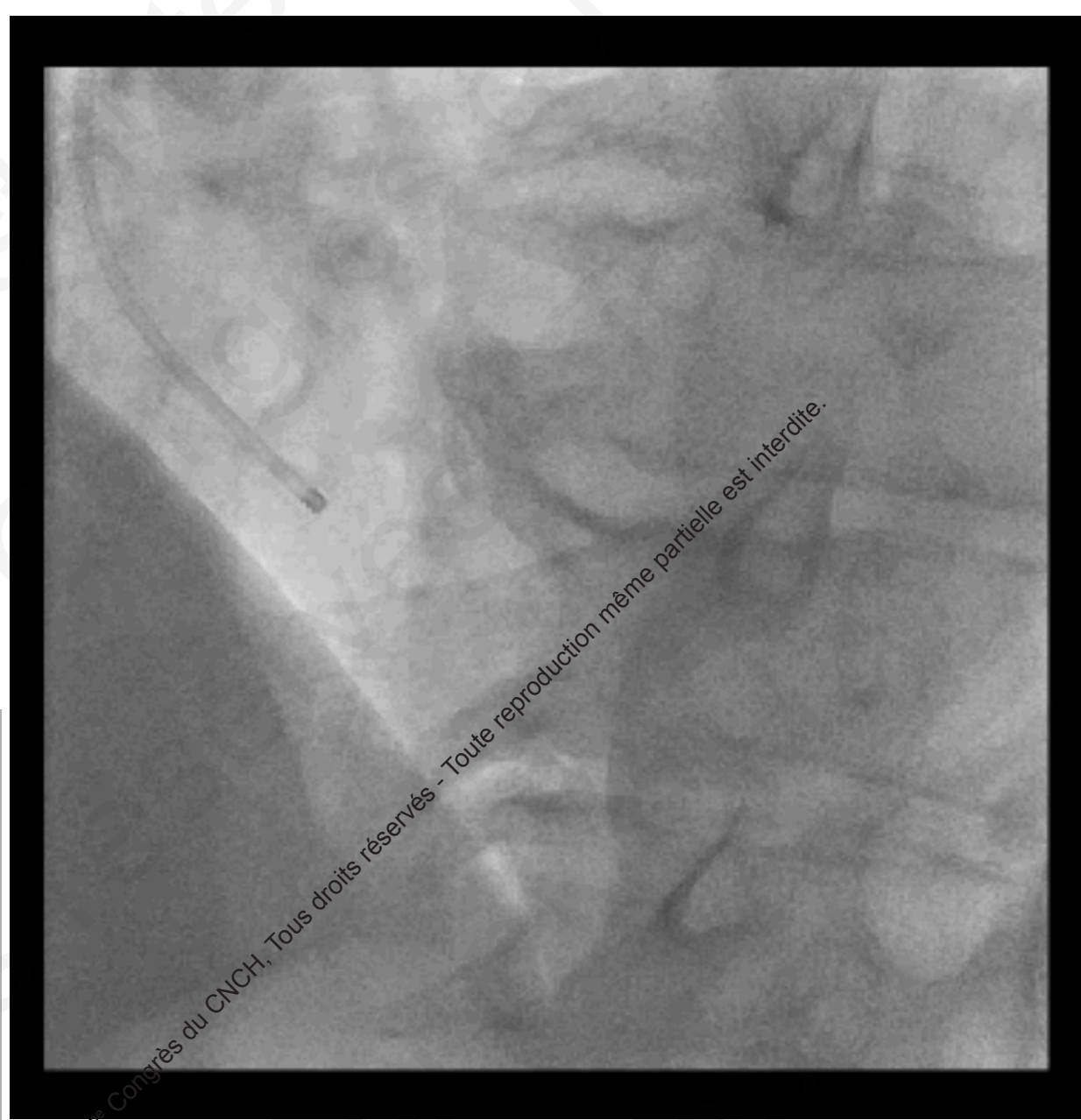
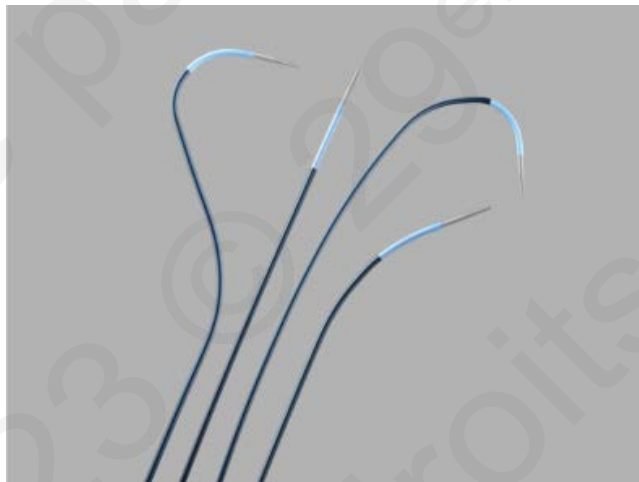
2023 © 29<sup>ème</sup> Congrès du CNCH, Tous droits réservés - Toute reproduction même partielle est interdite.





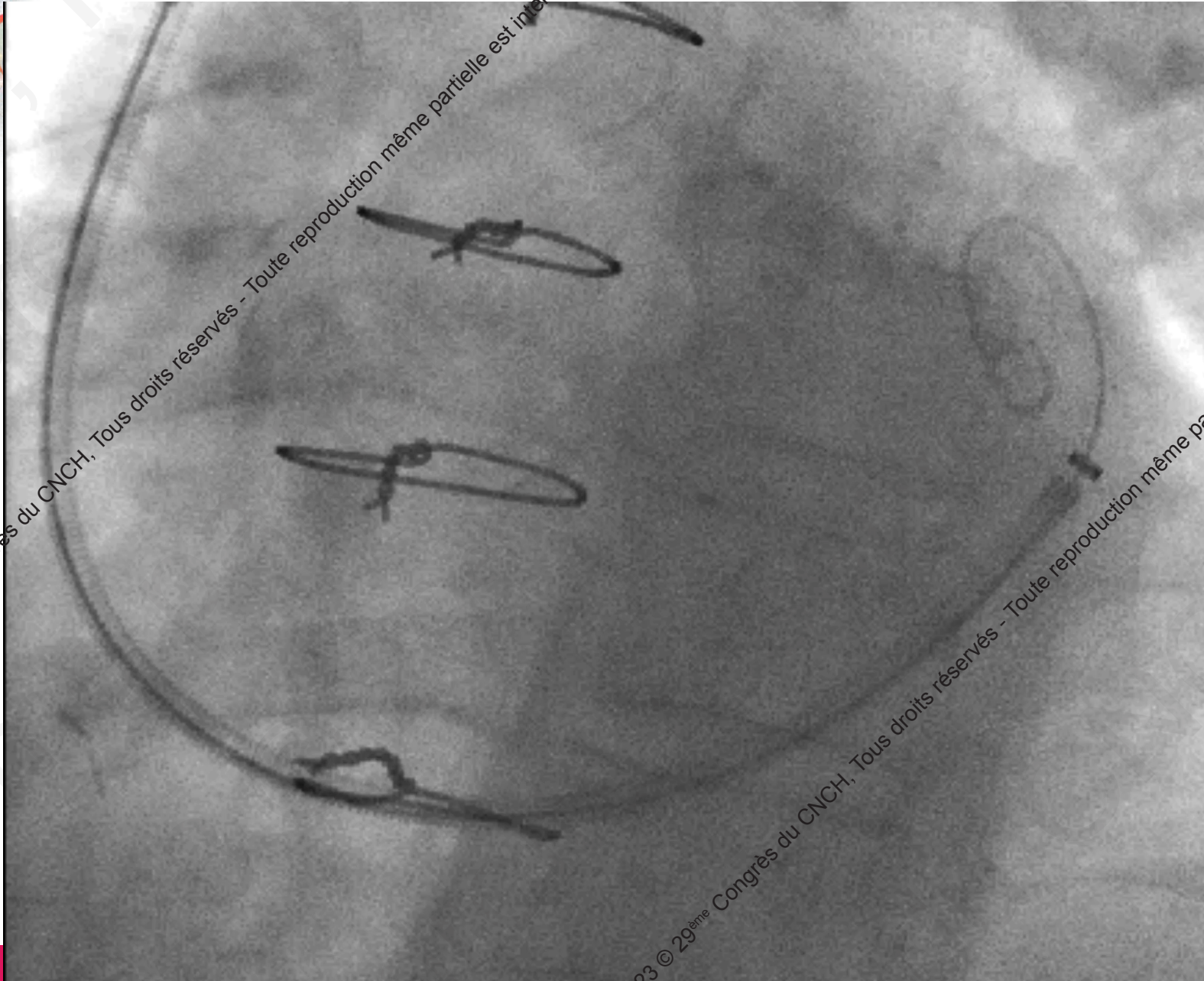


2023 © 29<sup>ème</sup> Congrès du CNCH, Tous droits réservés - Toute reproduction même partielle est interdite.



2023 © 29<sup>ème</sup> Congrès du CNCH, Tous droits réservés - Toute reproduction même partielle est interdite.

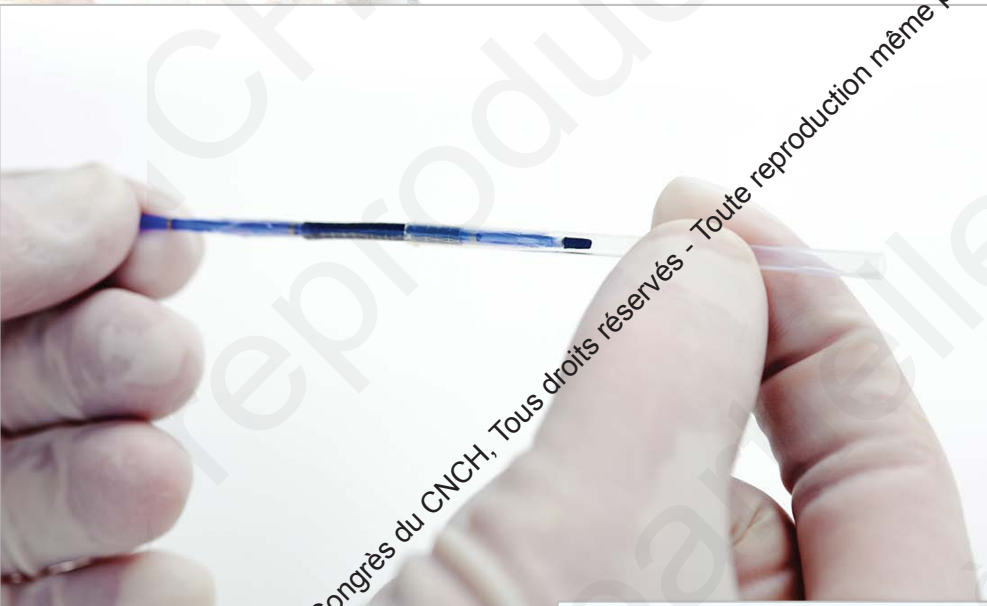2023 © 29<sup>ème</sup> Congrès du CNCH, Tous droits réservés - Toute reproduction même partielle est interdite.



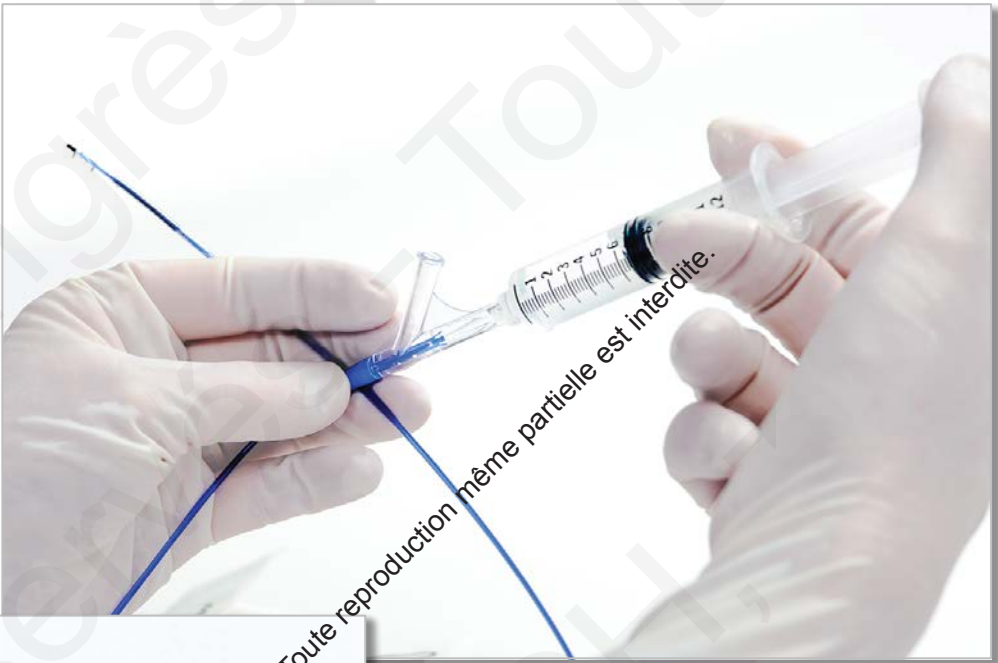2023 © 29<sup>ème</sup> Congrès du CNCH, Tous droits réservés - Toute reproduction même partielle est interdite.



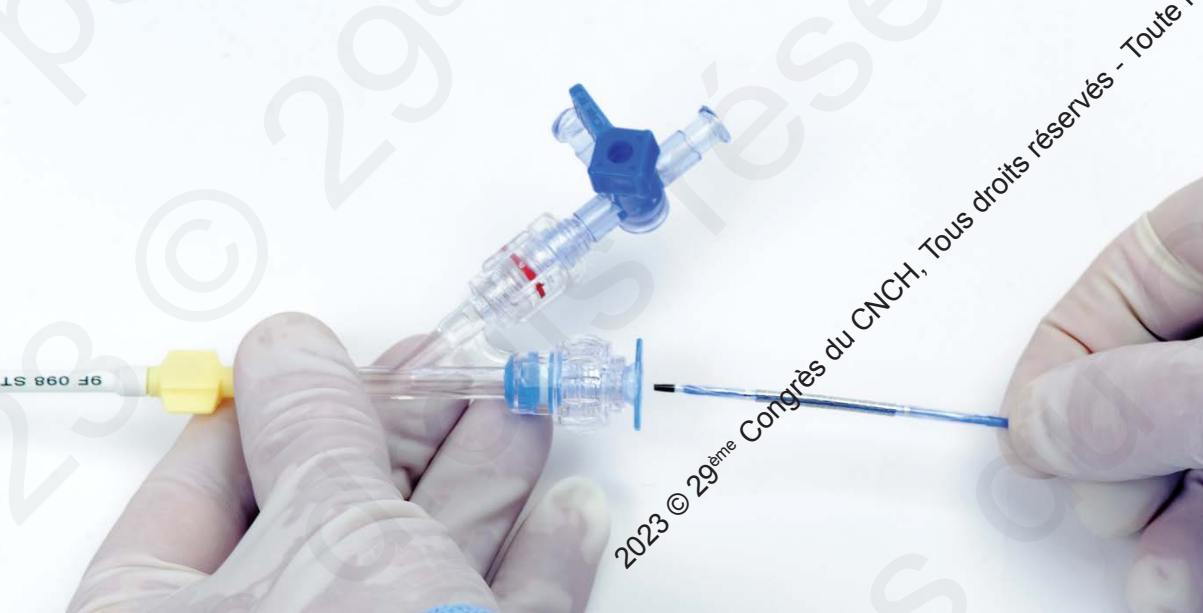# Embolisation



2023 © 29<sup>ème</sup> Congrès du CNCH, Tous droits réservés - Toute reproduction même partielle est interdite.




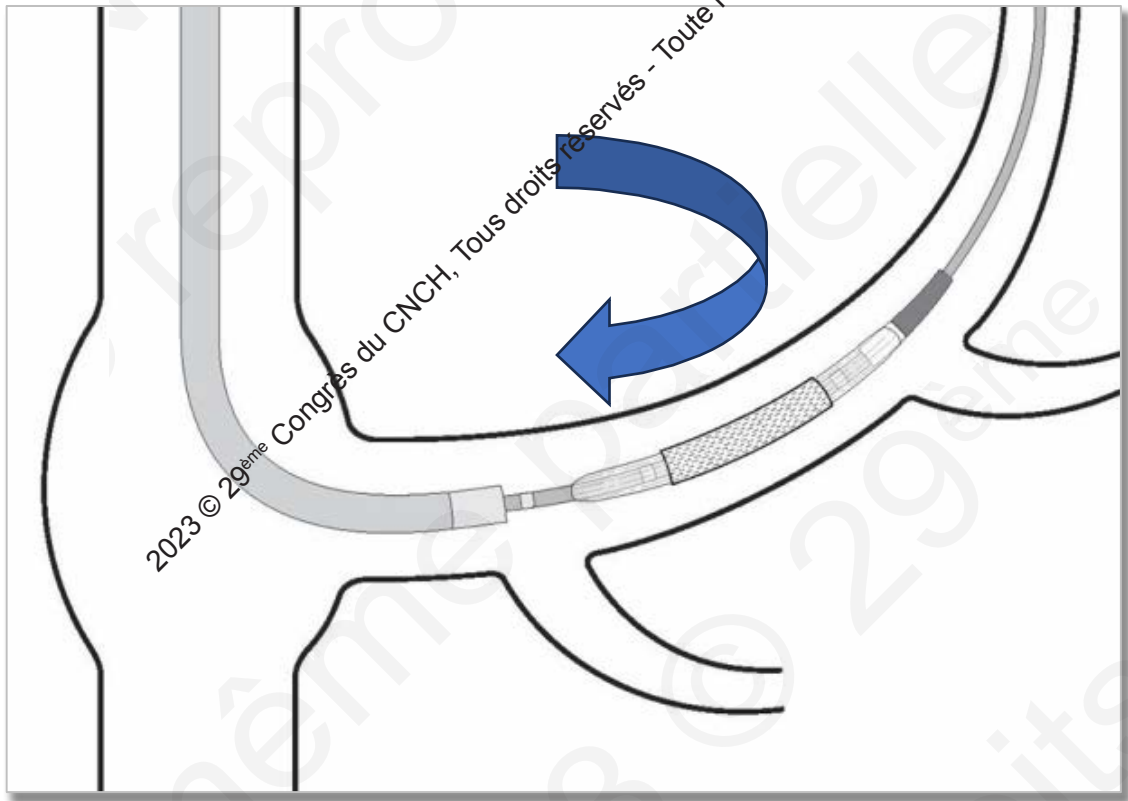
2023 © 29<sup>ème</sup> Congrès du CNCH, Tous droits réservés - Toute reproduction même partielle est interdite.



2023 © 29<sup>ème</sup> Congrès du CNCH, Tous droits réservés - Toute reproduction même partielle est interdite.

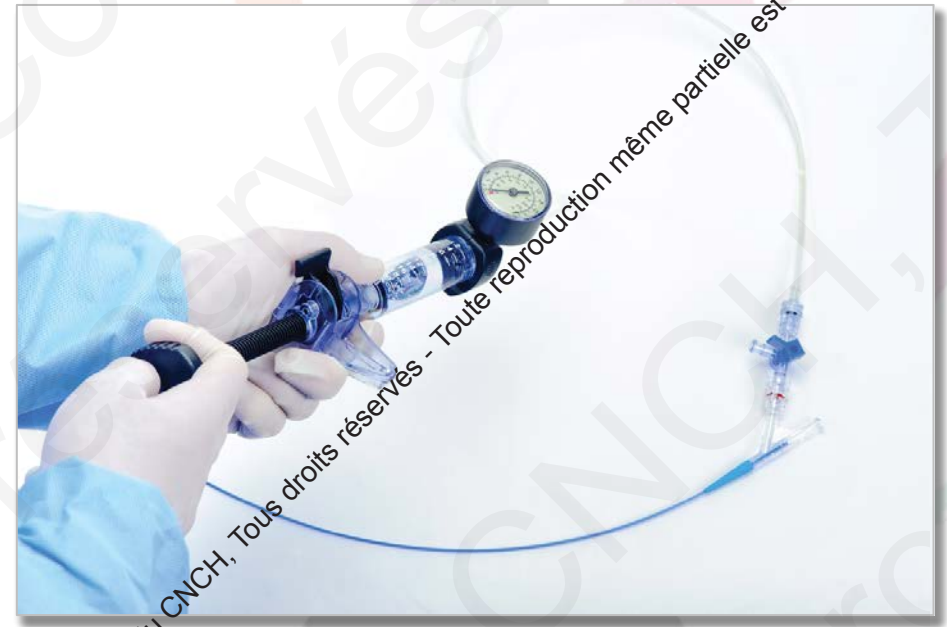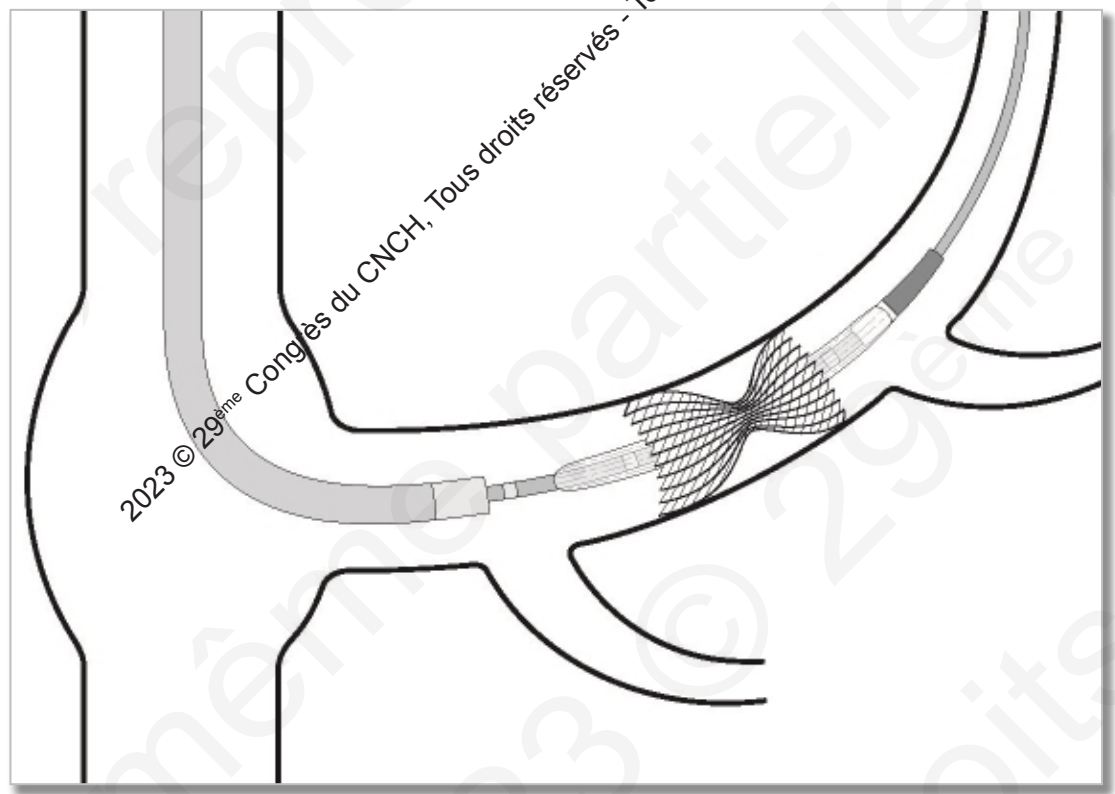


# Embolisation



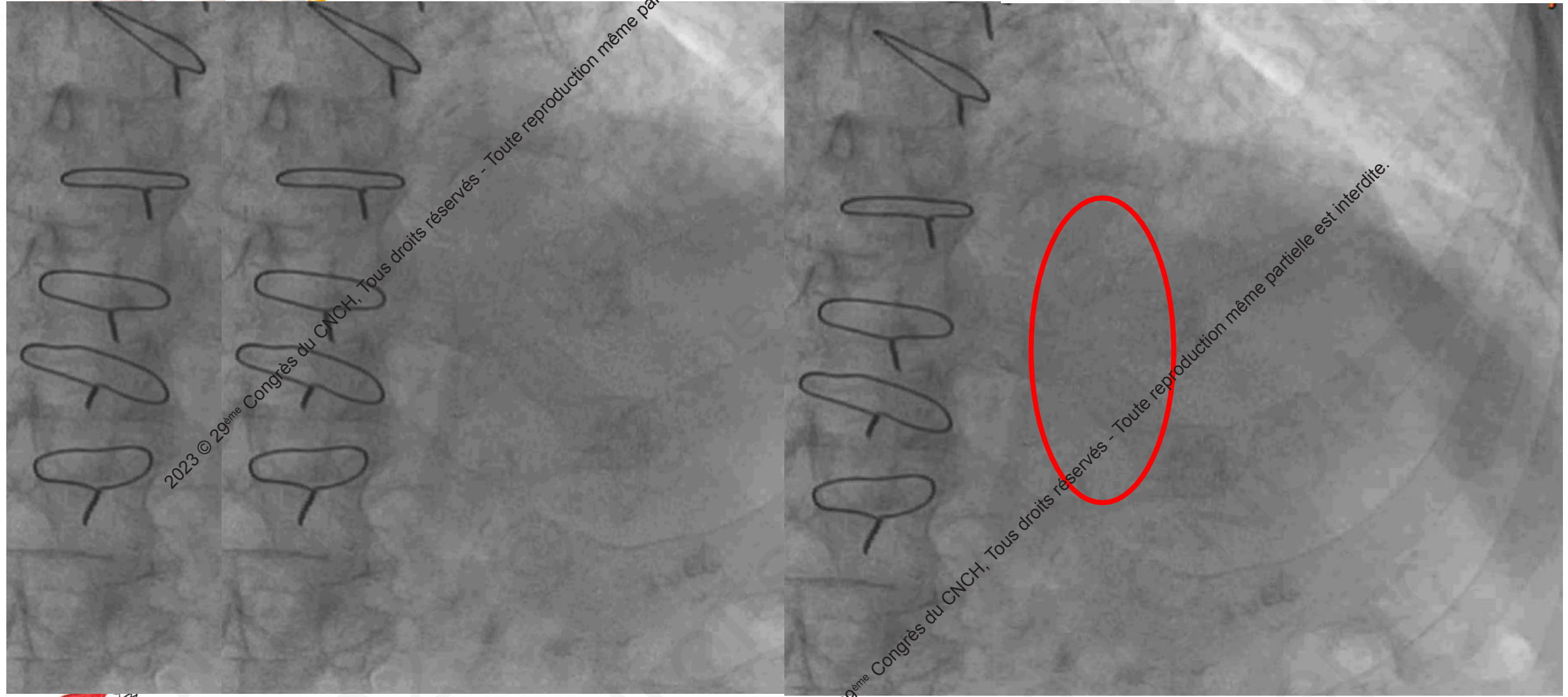

# Embolisation






# Mr. G



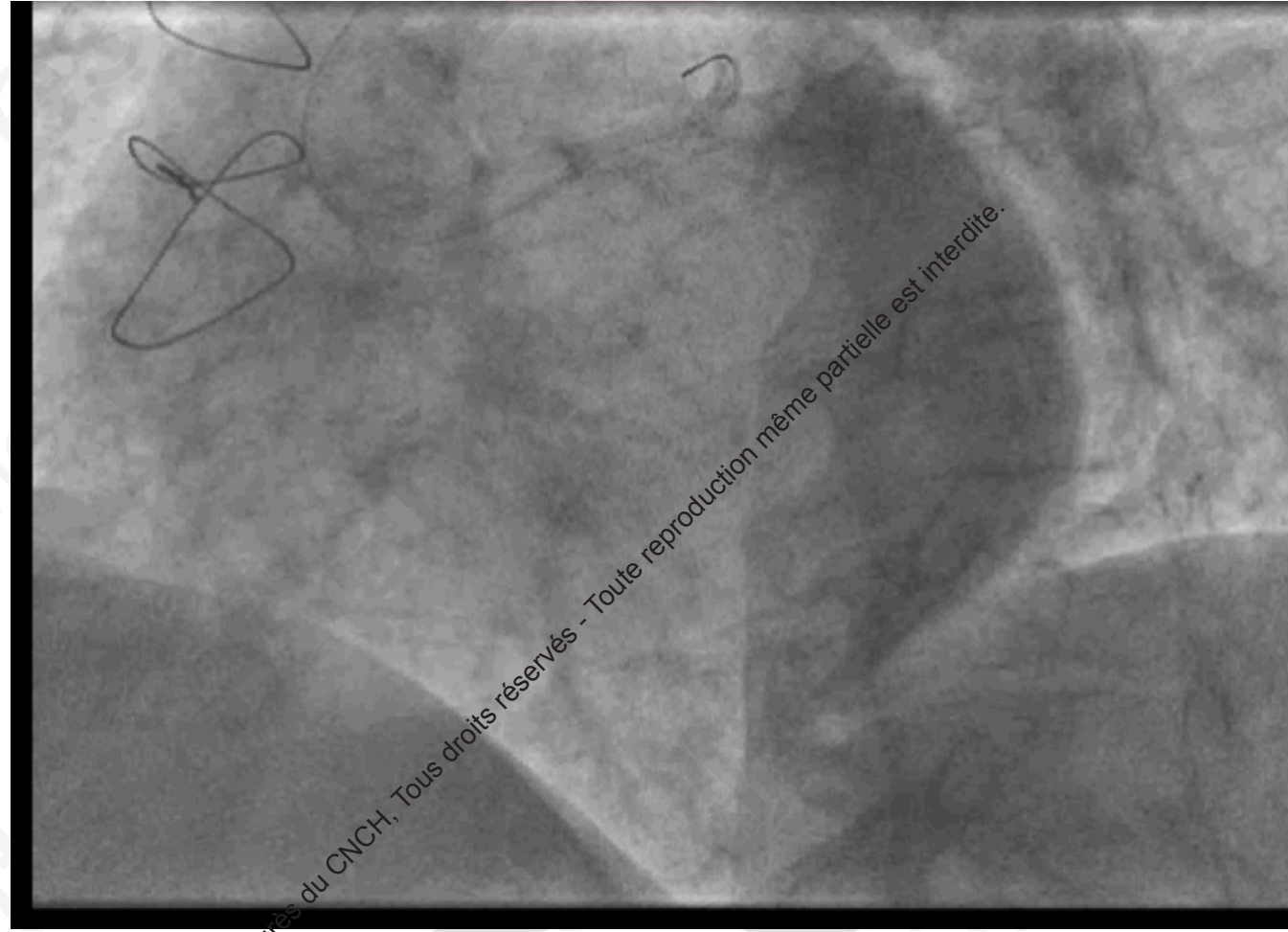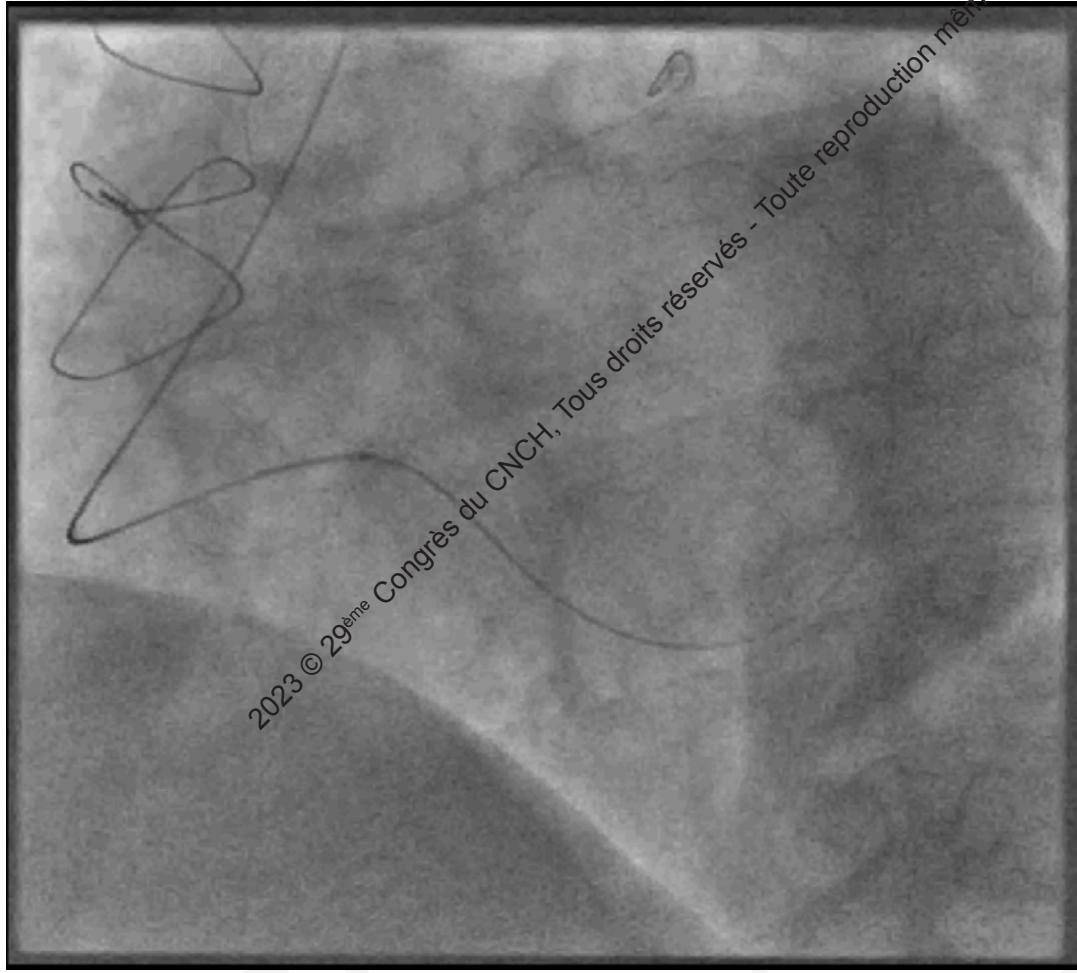2023 © 29<sup>ème</sup> Congrès du CNCH, Tous droits réservés - Toute reproduction même partielle est interdite.

2023 © 29<sup>ème</sup> Congrès du CNCH, Tous droits réservés - Toute reproduction même partielle est interdite.



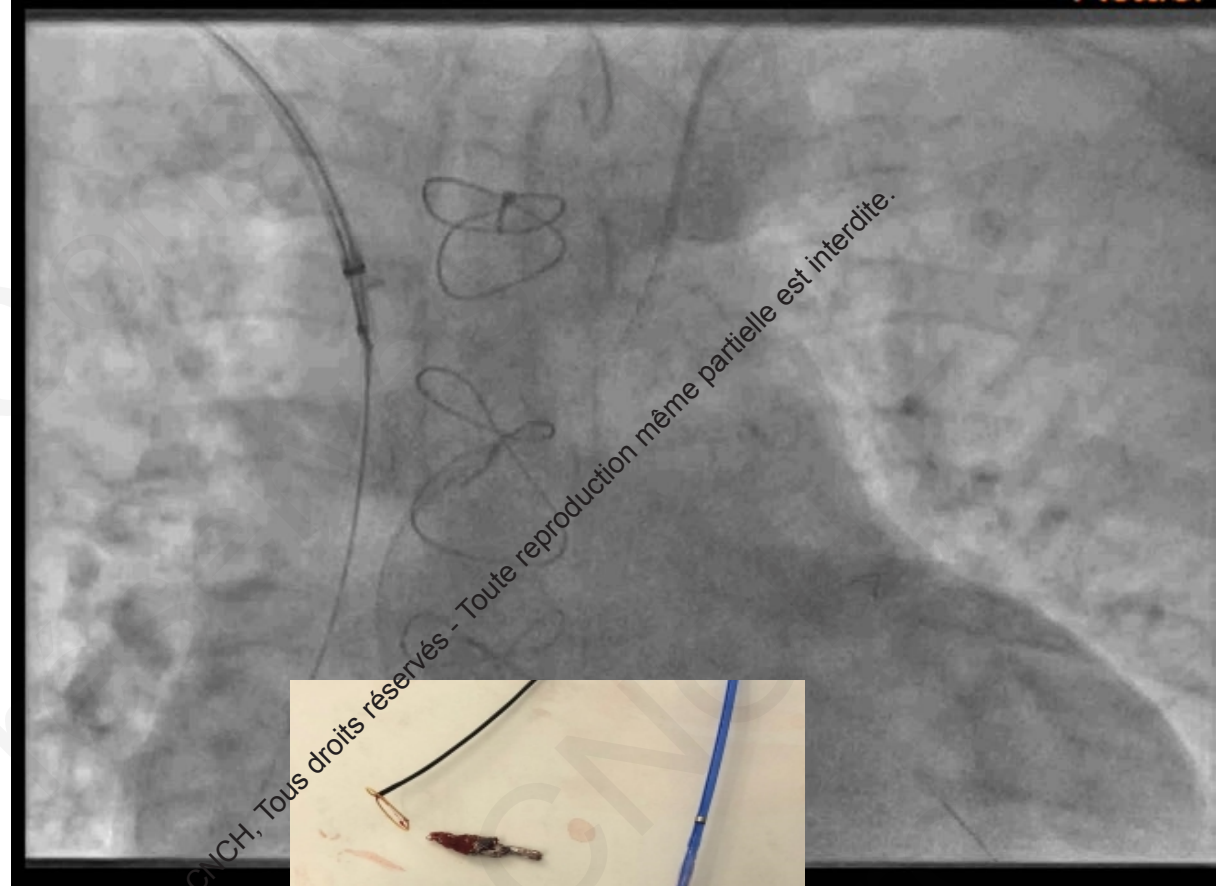
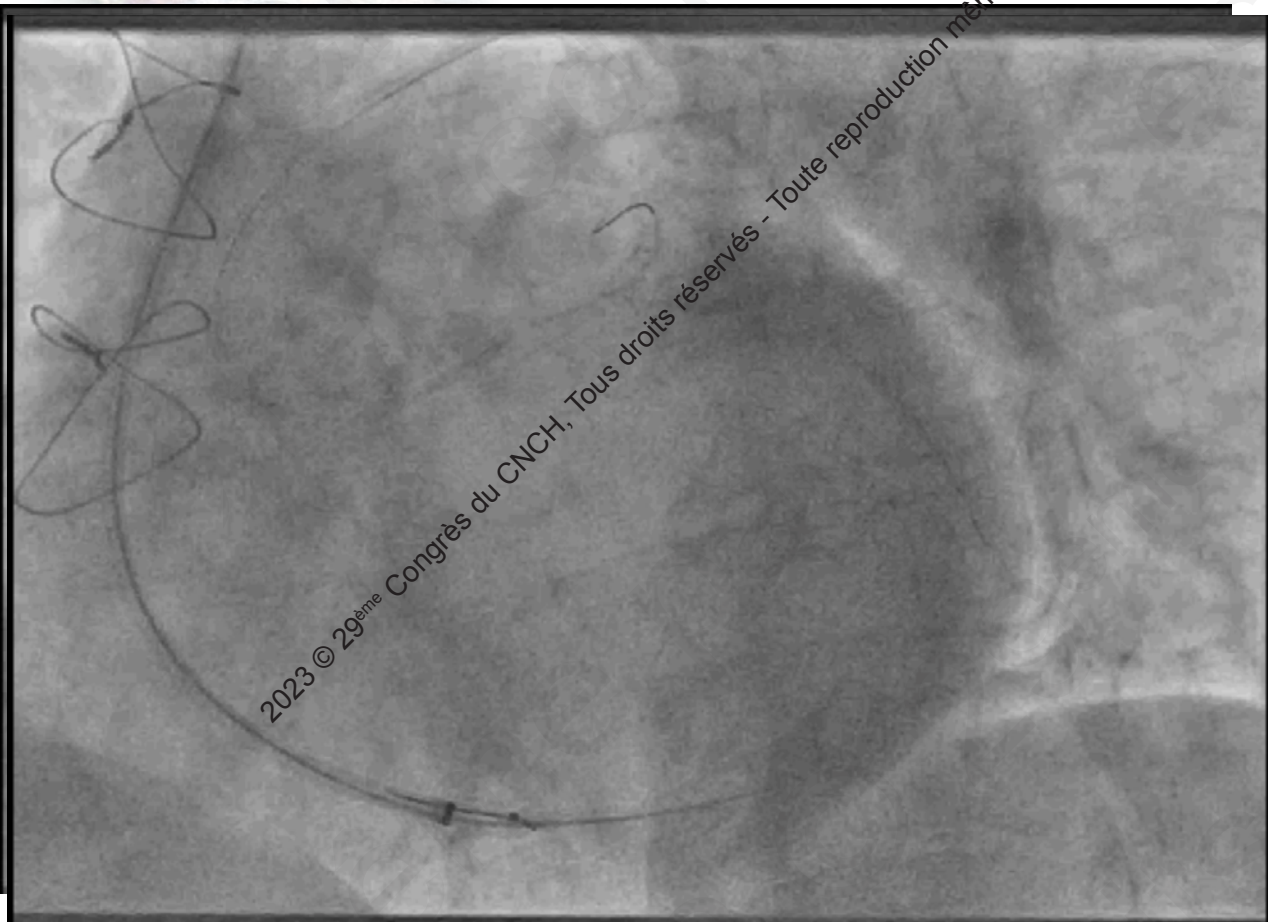


# Mr B





2023 © 29<sup>eme</sup> Congrès du CNCH, Tous droits réservés - Toute reproduction même partielle est interdite.



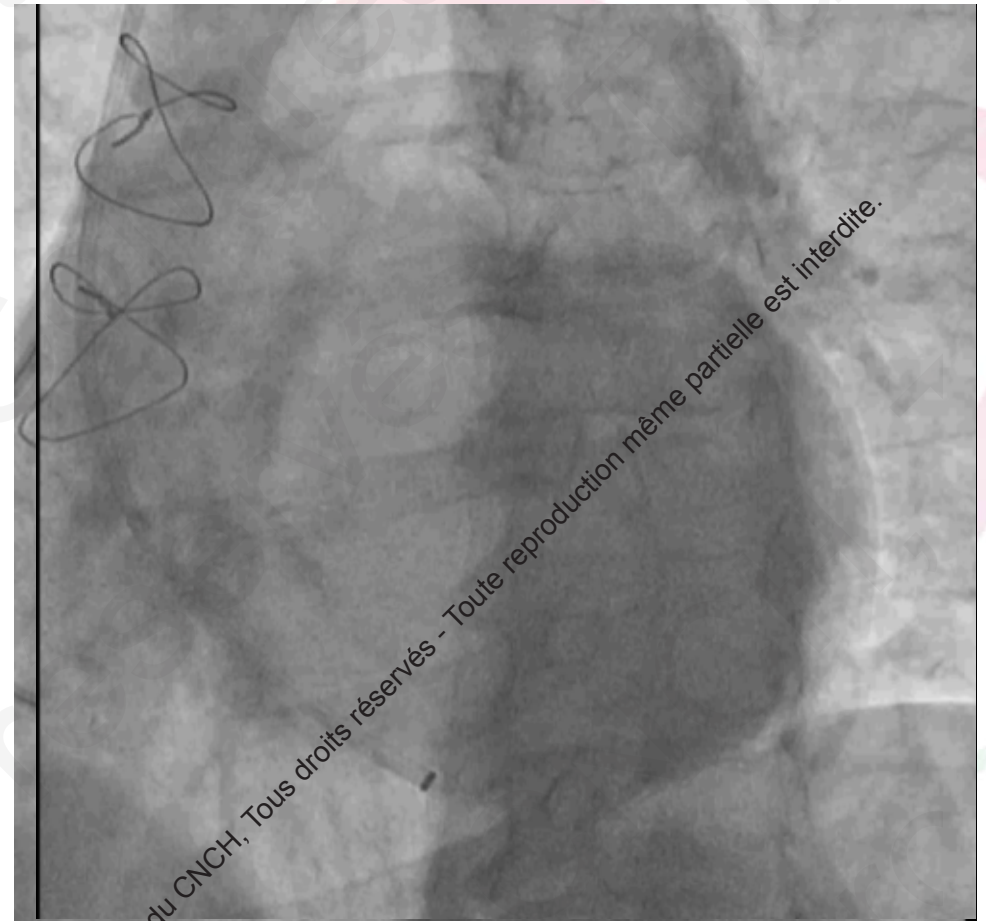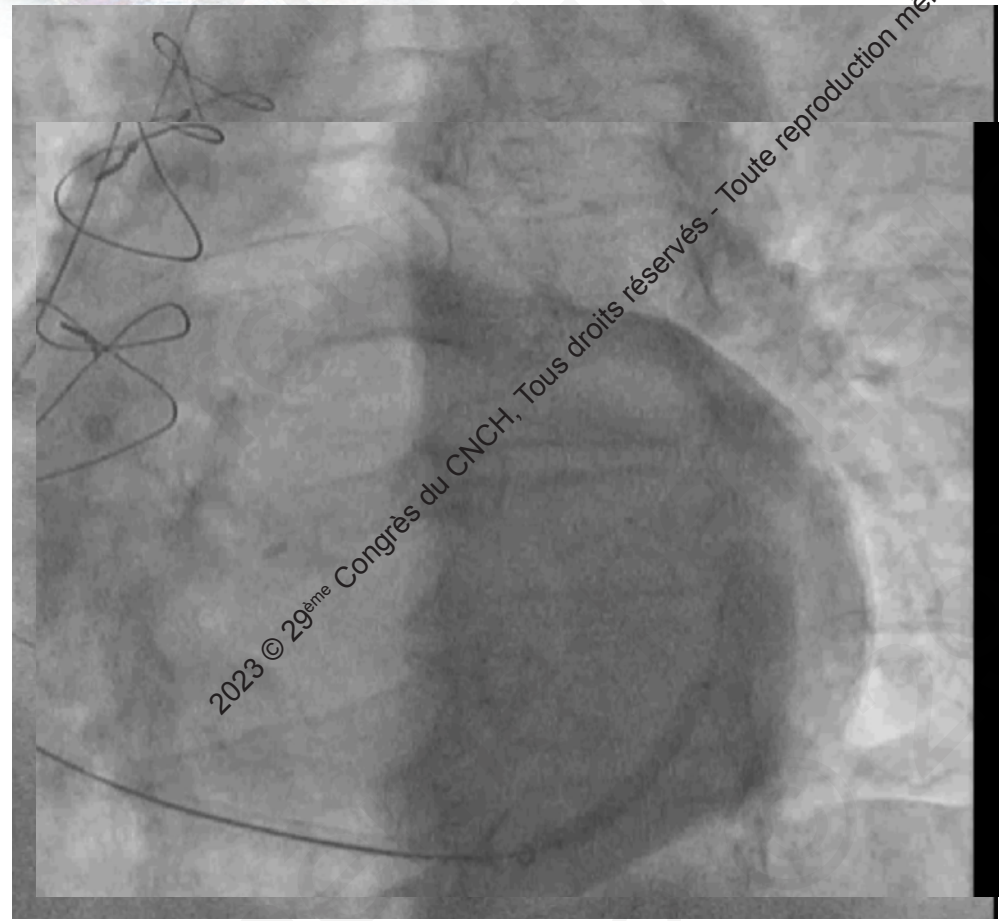
2023 © 29<sup>eme</sup> Congrès du CNCH, Tous droits réservés - Toute reproduction même partielle est interdite.







# Mr B



2023 © 29<sup>eme</sup> Congrès du CNCH, Tous droits réservés - Toute reproduction même partielle est interdite.

2023 © 29<sup>eme</sup> Congrès du CNCH, Tous droits réservés - Toute reproduction même partielle est interdite.

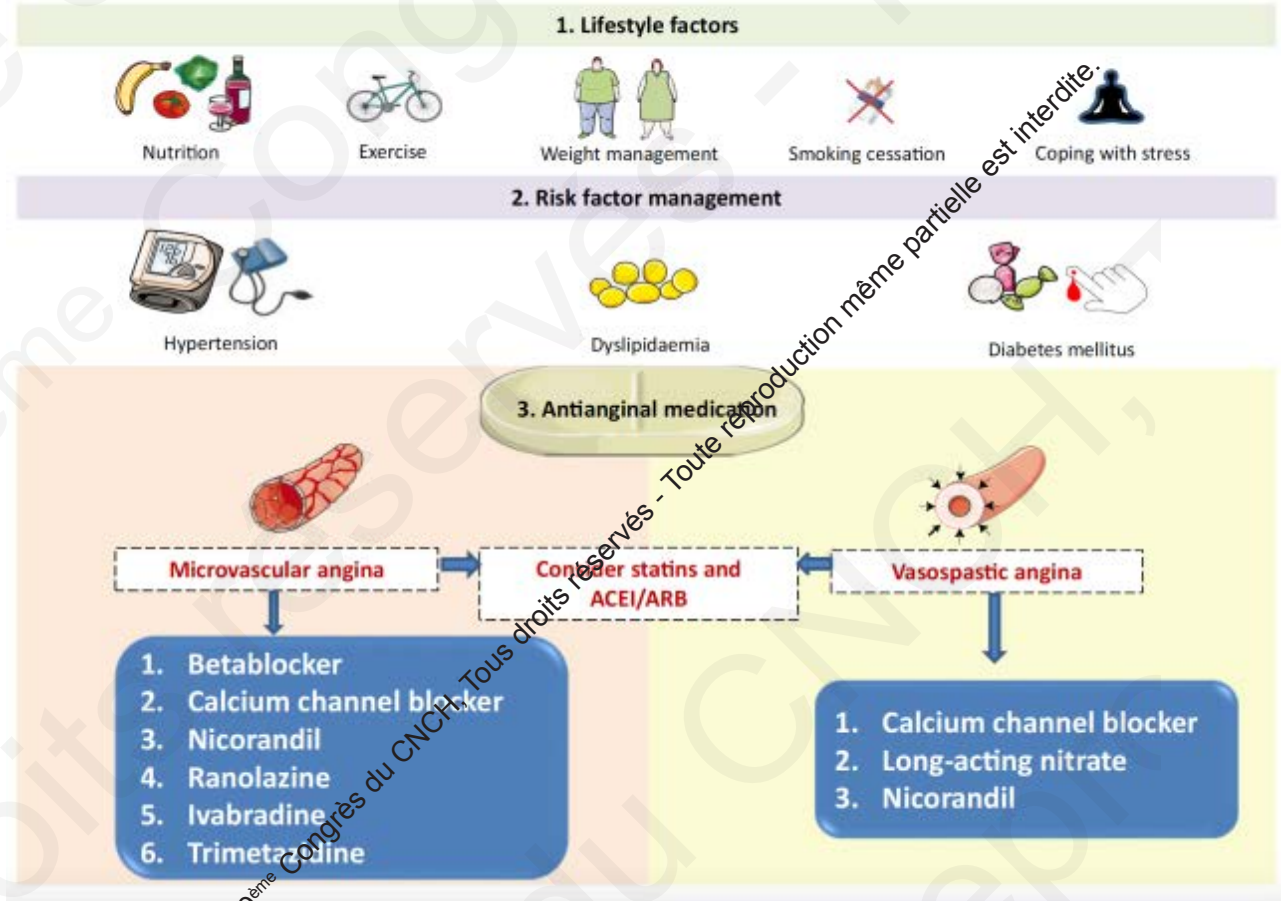




# INOCA ?



## Management of INOCA





# Conclusion

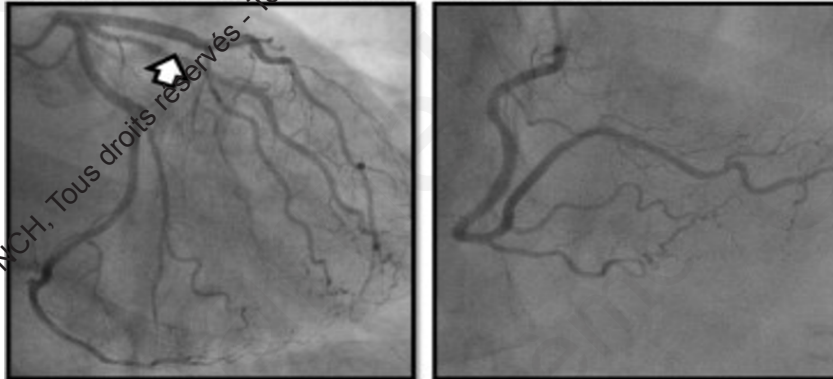
- Le Réducteur de sinus : bonne option thérapeutique pour l'angor réfractaire efficace et sure
- Amélioration clinique, augmentation du flux coronaire et diminution des résistances microvasculaires
- Précieux pour le traitement des misères coronaires mais pas que



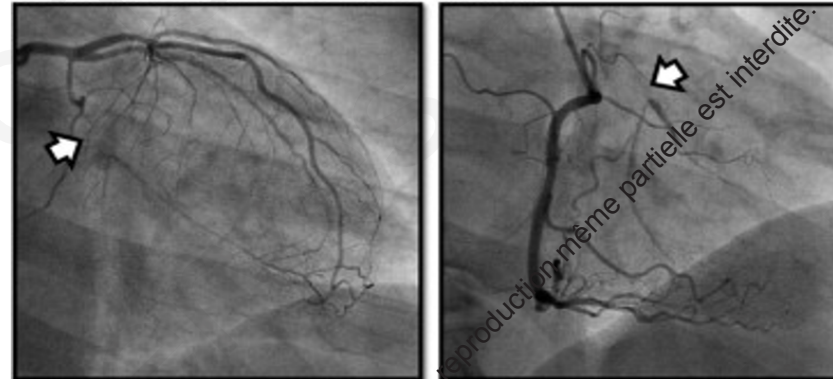
# Conclusion

## Coronary Angiography in Patients With Refractory Angina

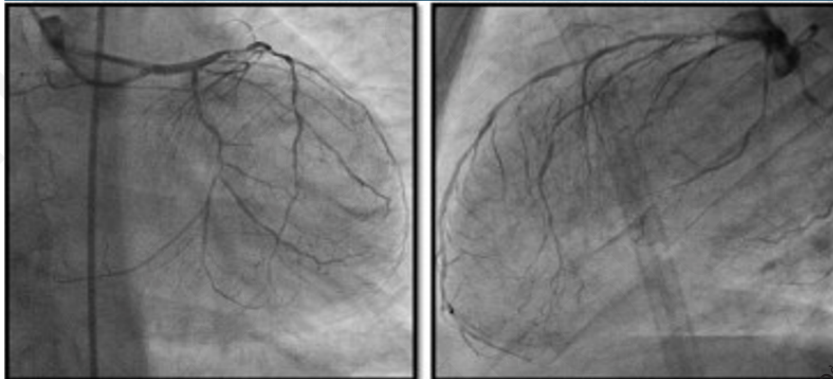Microvascular angina



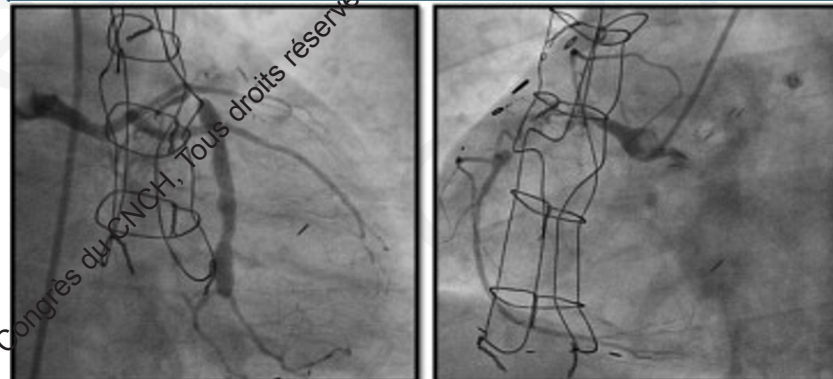
Limited territory at risk



Diffuse thread-like atherosclerosis



End-stage CAD



reproduction même partielle est interdite.  
2023 © 29<sup>ème</sup> Congrès du CNCH, Tous droits réservés - Toute



reproduction même partielle est interdite.  
2023 © 29<sup>ème</sup> Congrès du CNCH, Tous droits réservés - Toute



2023 © 29<sup>ème</sup> Congrès du CNCH, Tous droits réservés - Toute reproduction même partielle est interdite.

# *MERCI*

2023 © 29<sup>ème</sup> Congrès du CNCH, Tous droits réservés - Toute reproduction même partielle est interdite.



29<sup>EME</sup>  
CONGRES  
CNCH



Collège  
National des  
Cardiologues des  
Hôpitaux

## Suivez le CNCH sur le Social Média !

#CNCHcongres



@CNCHcollege



@CNCHcollege



@CNCHcollege



Si vous voulez devenir Ambassadeur social média CNCH adressez-nous un email à [cnch@sfcadio.fr](mailto:cnch@sfcadio.fr)