

SESSION

Péricardite aiguë, tamponnade cardiaque et péricardite constrictive
transitoire secondaire à une vaccination au covid 19

Jourdeneaud Clément

Docteur junior cardiologie interventionnelle

Déclaration de liens d'intérêt potentiels

Intervenant : Clément Jourdeneaud, Aix-en-Provence

Je n'ai pas de lien d'intérêt potentiel à déclarer

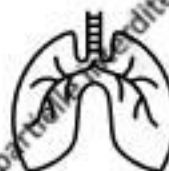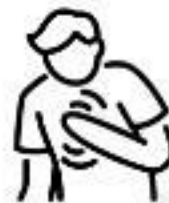Monsieur F, 19 ans

- Antécédents: aucun
- Traitements: aucun

6 semaines

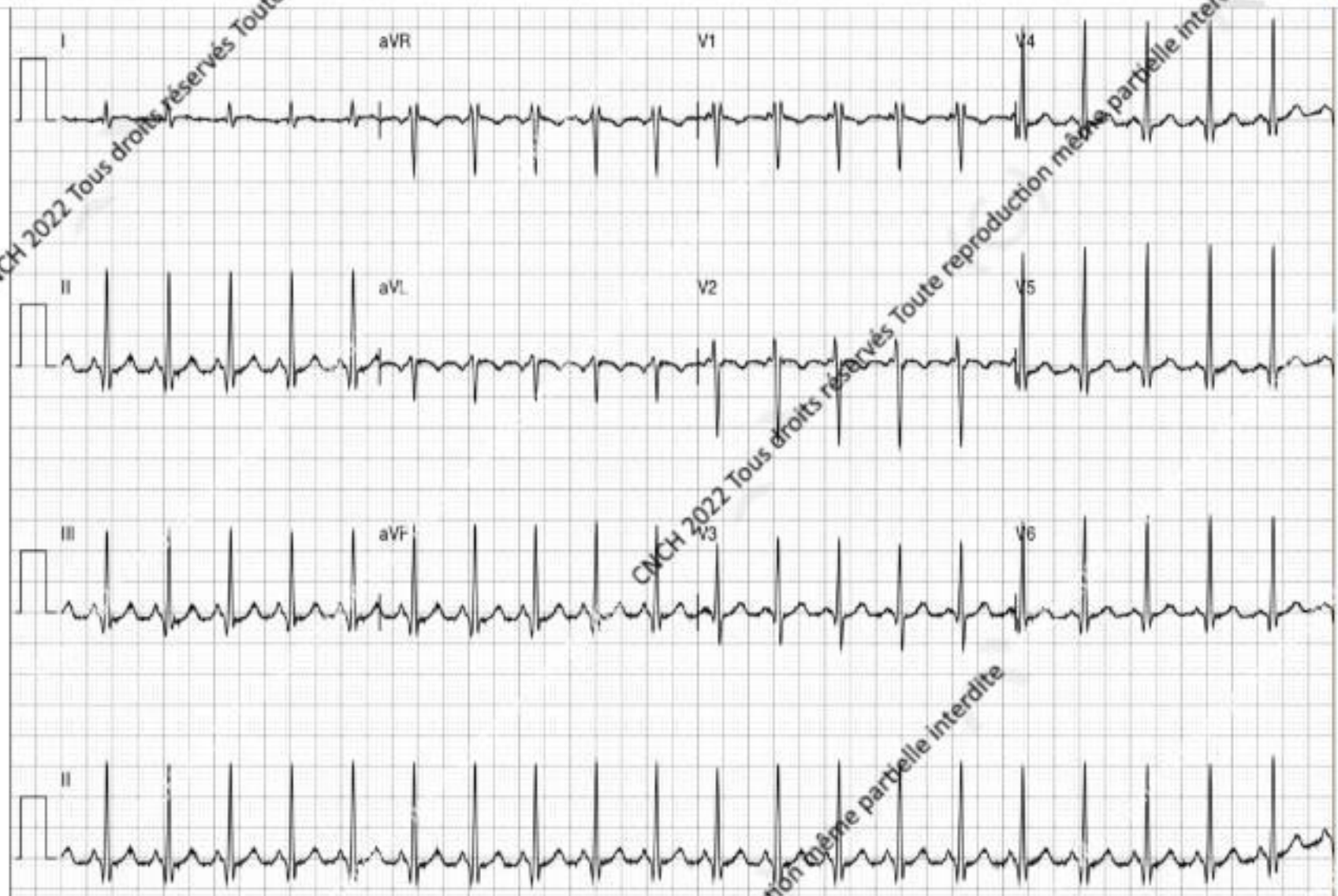


3 semaines



CNCH 2022 Tous droits réservés Toute

CNCH 2022 Tous droits réservés Toute reproduction même partielle interdite

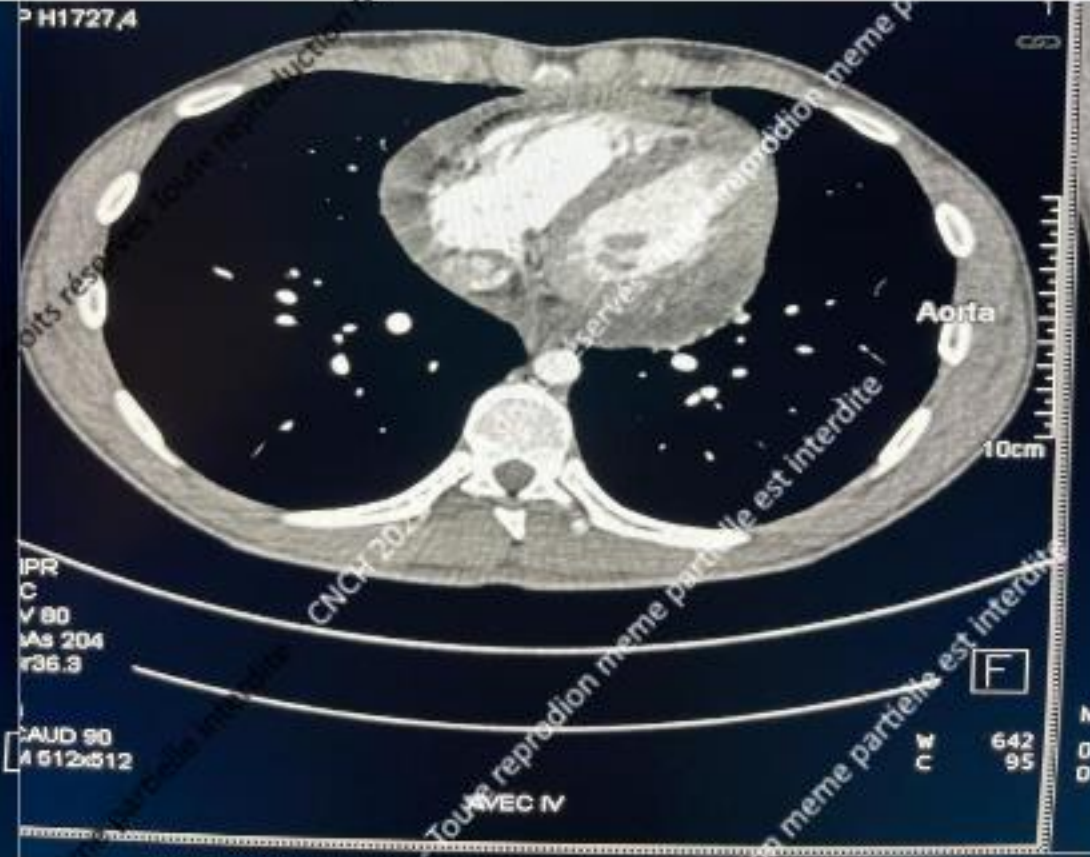
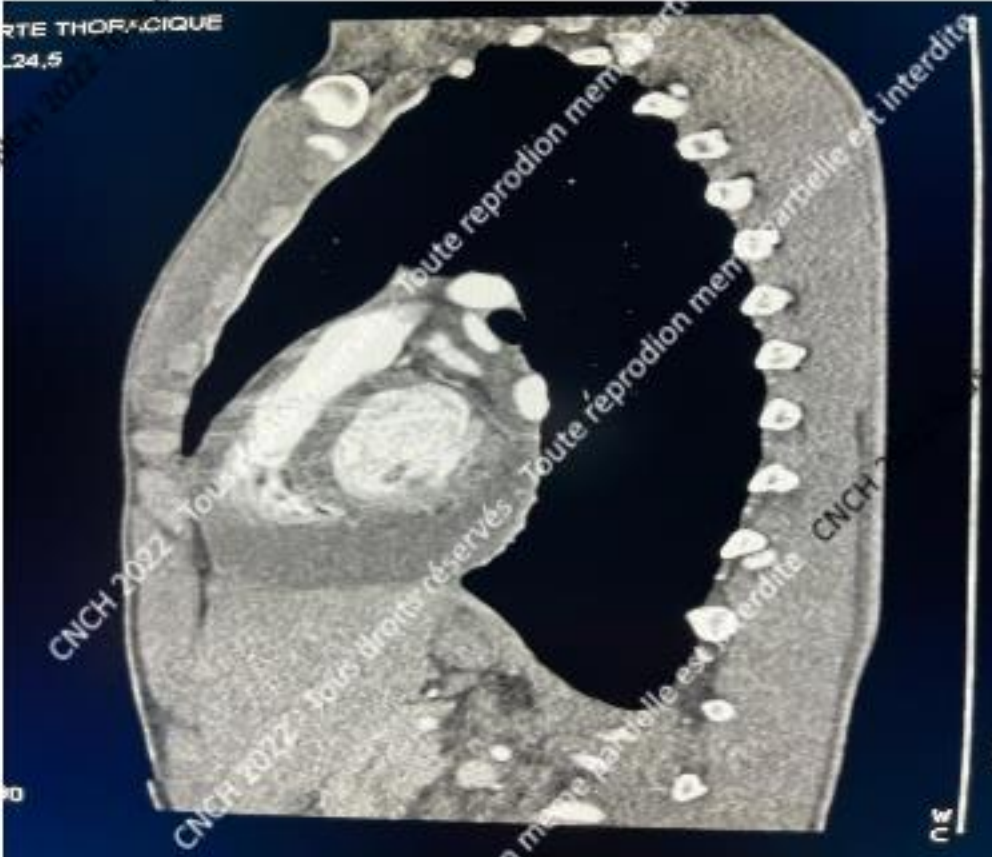

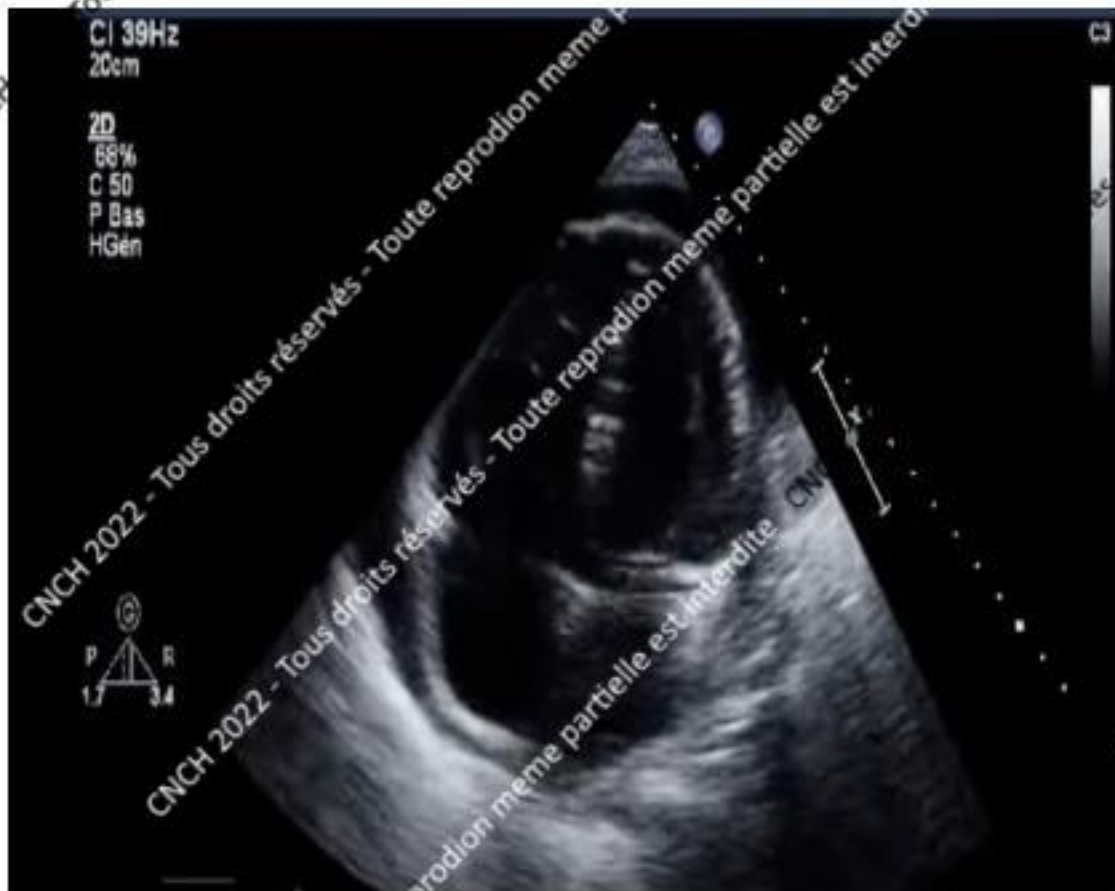CRP: 98mg/L

Troponine: normale

roduction même partielle interdite

repr





USIC



Remplissage



Aspirine + colchicine



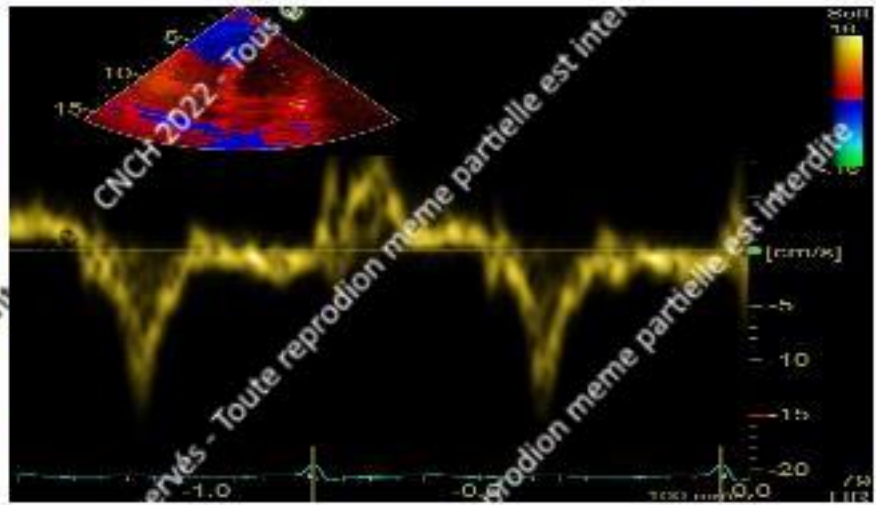
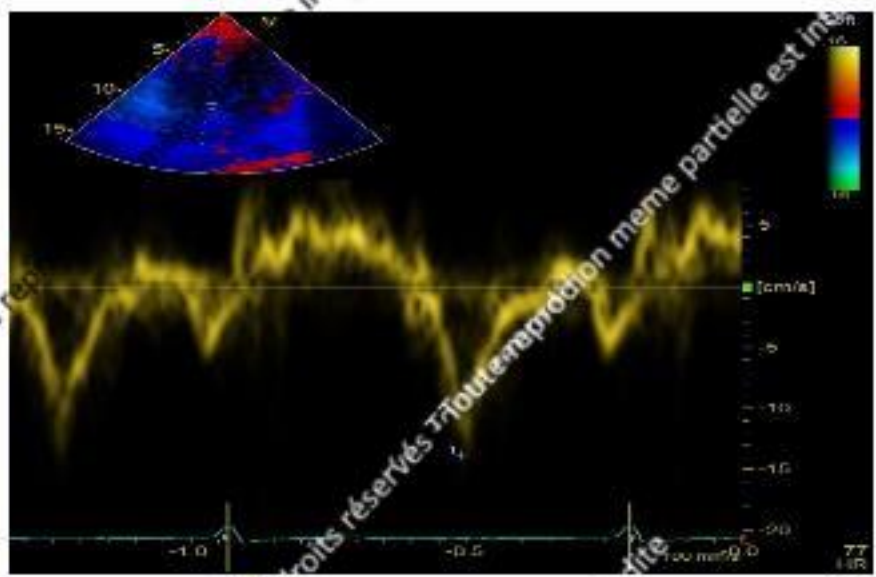
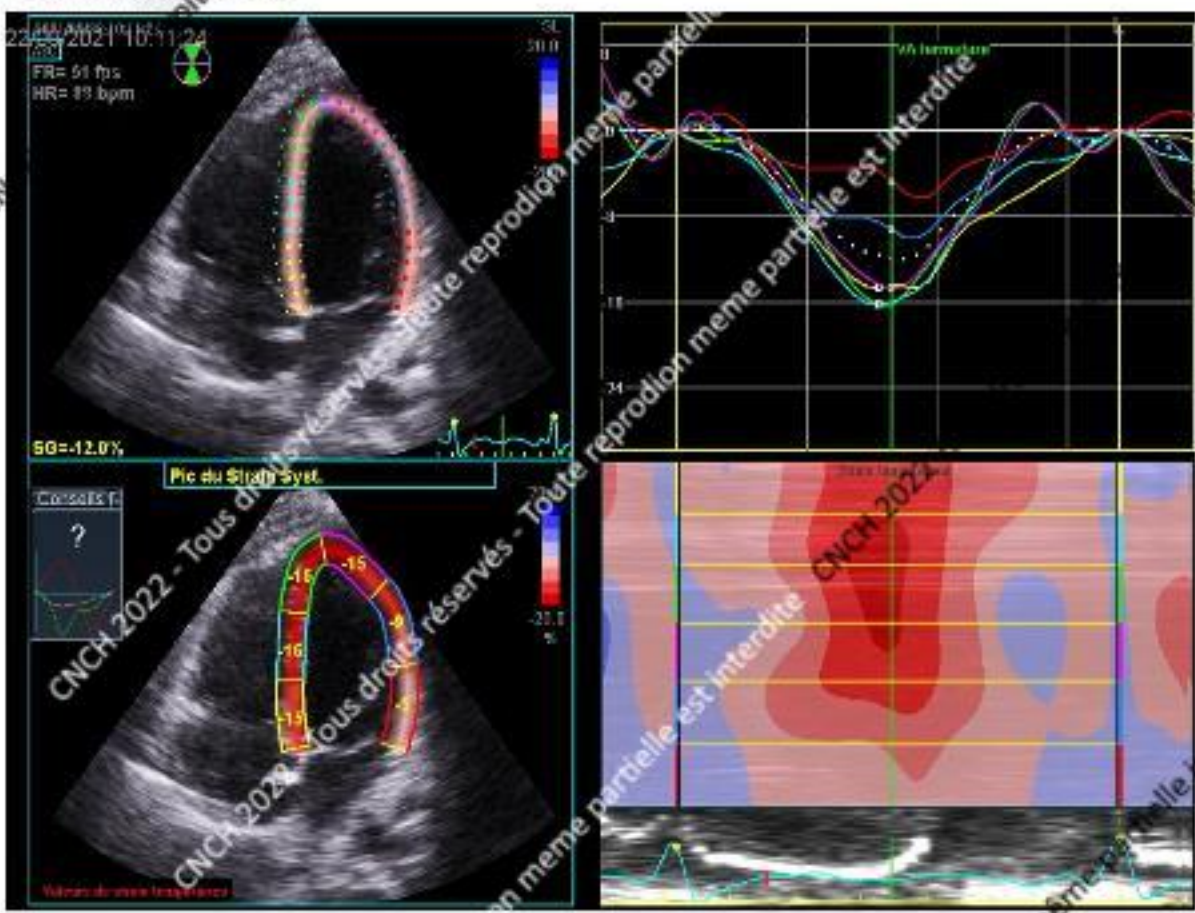
CNCH 2022 Tous droits réservés

Toute reproduction même partielle interdite

Toute reproduction même partielle interdite

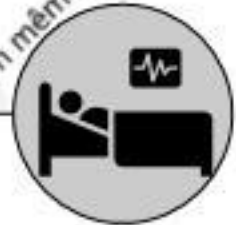Toute reproduction même partielle interdite

repre

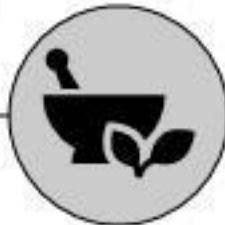



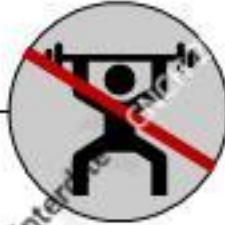CNCH 2022 Tous droits réservés Toute reproduction même partielle interdite



7 jours



Aspirine + cochlécine



Sport 3 mois



ETT à 3 mois

CNCH 2022 Tous droits réservés Toute reproduction même partielle interdite

reproduction même partielle interdite

Take home messages



Péricardite post-vaccinale: rare et bénigne



Tamponnade cardiaque: très rare



Péricardite constrictive transitoire: exceptionnelle



Phase subaiguë inflammatoire



Réversible après traitement médical

28^{ÈME}
CONGRÈS
CNCH
PRÉSENTIEL & DIGITAL
CNCH 2022 Tous droits réservés - Toute reproduction même partielle interdite



Suivez le CNCH sur le Social Média !

#CNCHcongres



@CNCHcollege



@CNCHcollege



@CNCHcollege



Si vous voulez devenir Ambassadeur social media CNCH adressez-nous un email à cnch@sfcardio.fr