

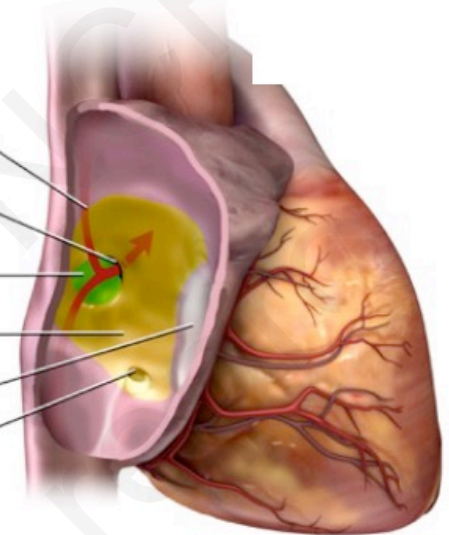
LE FOP DANS TOUS SES ETATS

Le point de vue des cardiologues
Imageur et Interventionnelle

Dr Christelle DIAKOV
Institut Mutualiste Montsouris
Dr Pryscille KAMTCHUENG
Hopital Saint Joseph
Paris

28 novembre 2020

Blood Flow
Patent Foramen
Ovale (PFO)
Septum Primum
Septum Secundum
Tricuspid Valve
Coronary Sinus



ETT EPREUVE DE CONTRASTE

Sérum salé / macromolécules

Emulsionné: 9 cc/1cc air

SHUNT INTRA CARDIAQUE

> 3 bulles < 3 cycles après opacification

➤ SPONTANÉ

➤ PROVOQUÉ: Valsalva (ne

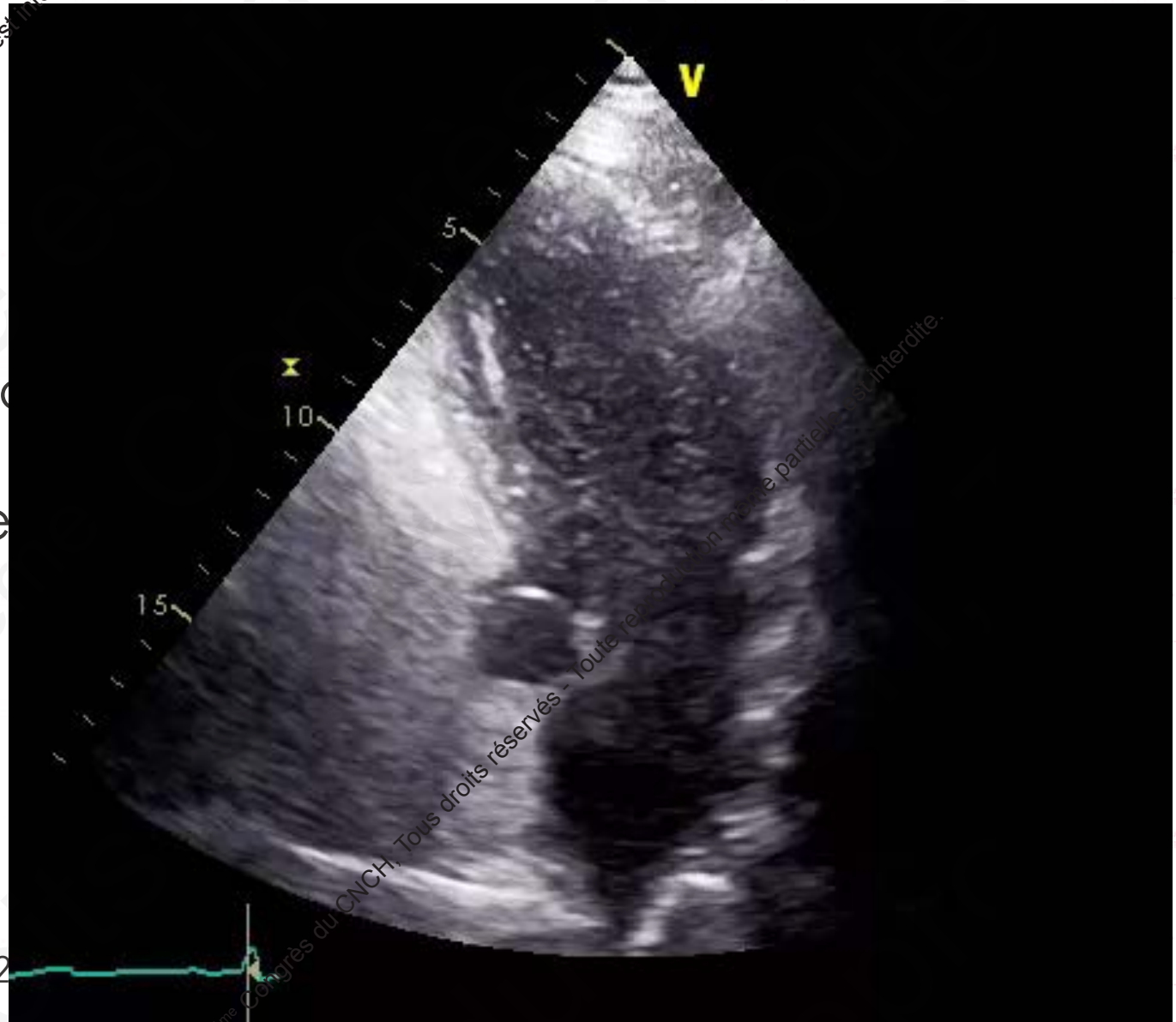
➤ MINIME 3-5 bulles

➤ MODÈRE 5-20/30 bulles

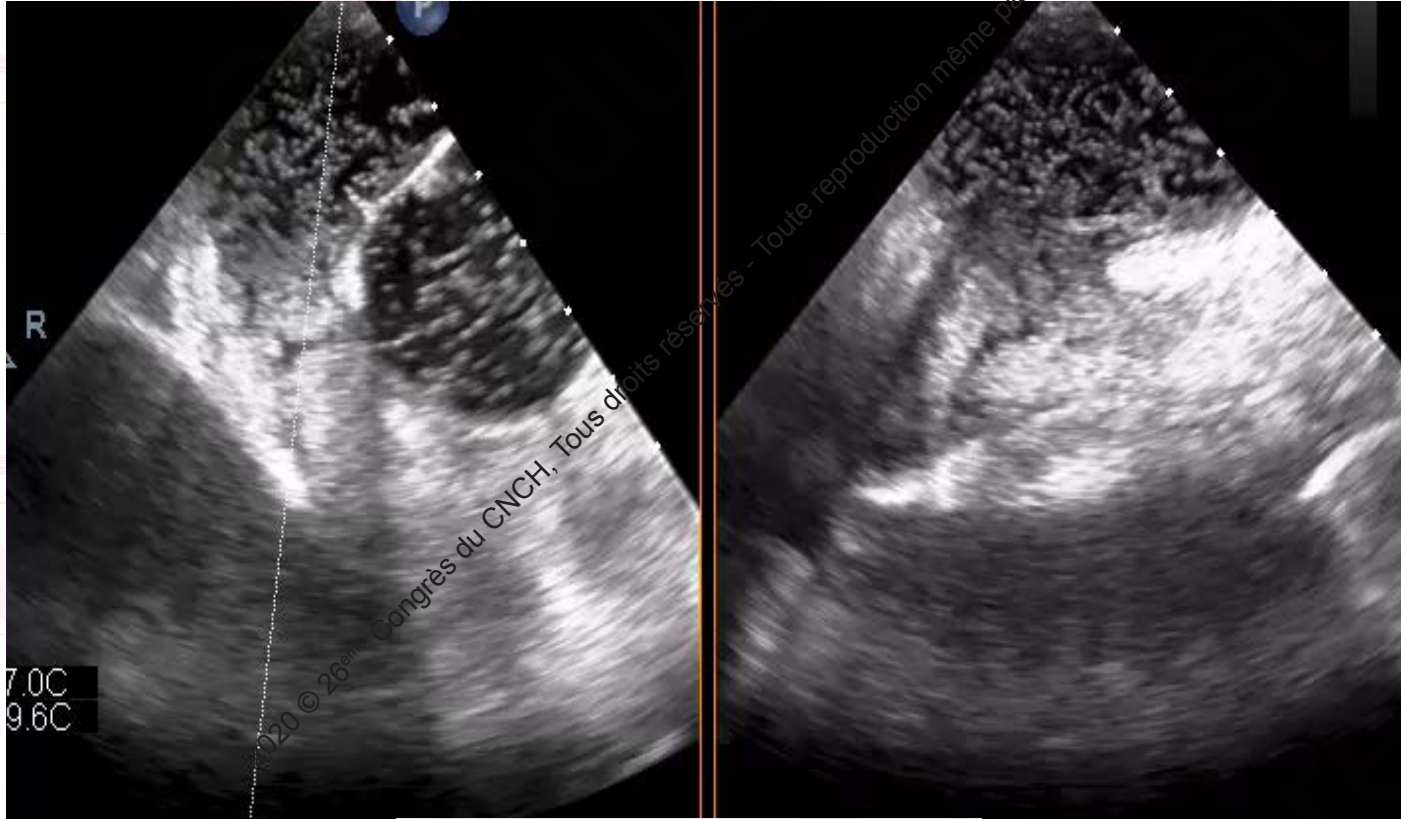
➤ MASSIF > 20/30 bulles

Vs DTC: Se 91% Sp 93%

Méta analyse Mojadidi Int J Cardiovasc Imaging. 2010

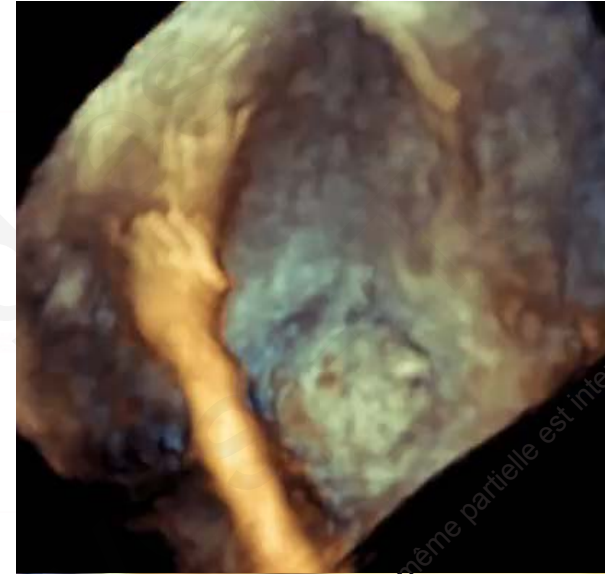

ETO

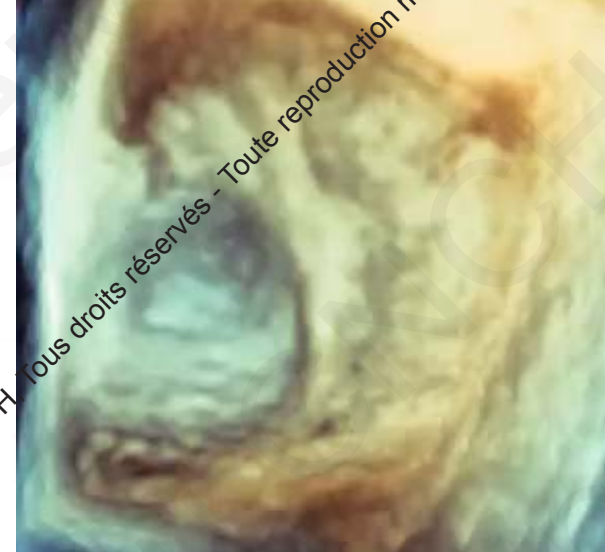

SHUNT MASSIF

Attention sous AG...provocation +/- possible



3D OD

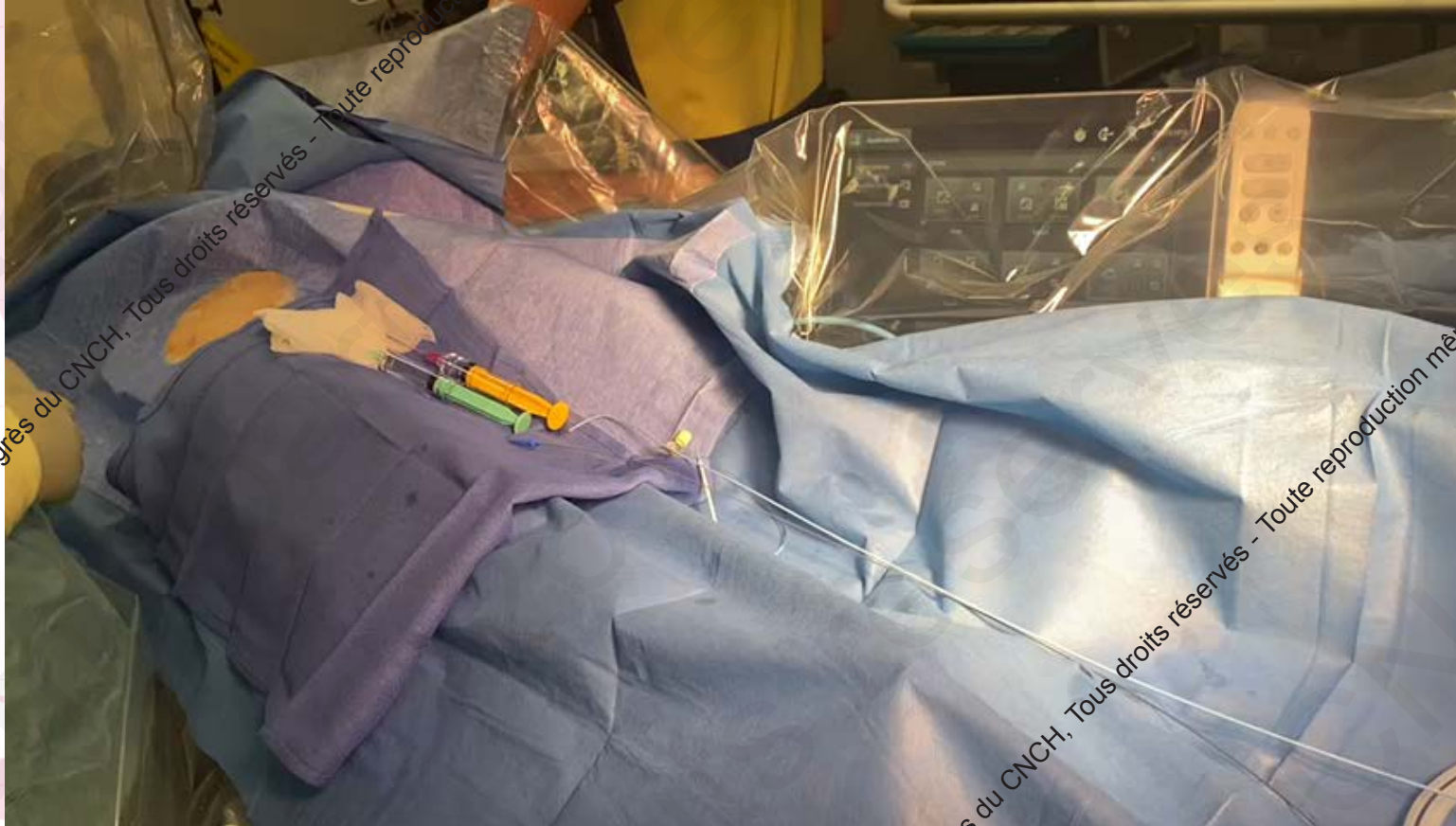

3D OG

2020 © 26^{ème} Congrès du CNCH, Tous droits réservés - Toute reproduction même partielle est interdite.

PROCEDURE

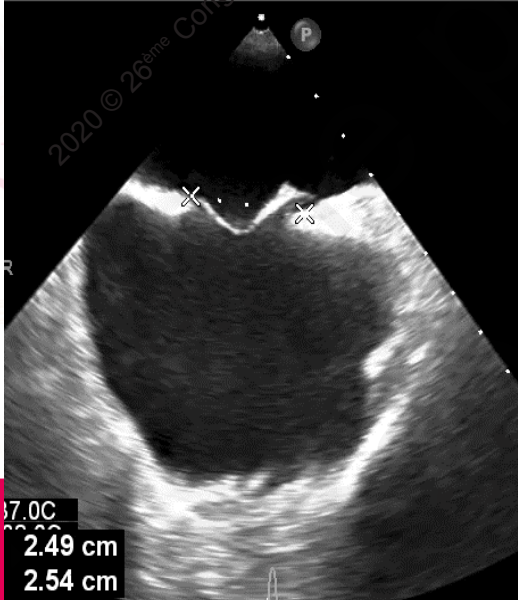
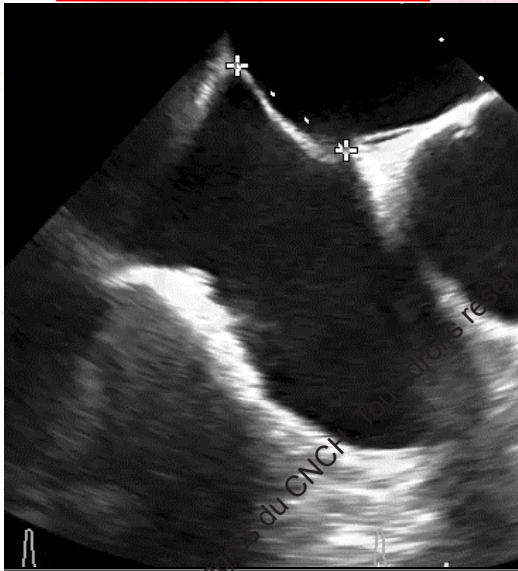
Travail collaboratif entre l'échographe et l'interventionnel indispensable pour un résultat optimal.
Contrôle imagerie indispensable: Procédure sous ETO ou ETT



2020 © 26^{ème} Congrès du CNCH, Tous droits réservés - Toute reproduction même partielle est interdite.

2020 © 26^{ème} Congrès du CNCH, Tous droits réservés - Toute reproduction même partielle est interdite.

MESURES SIA



17.0C
2.49 cm
2.54 cm



AMPLATZER PFO OCCLUDER

Num: 18/25/35

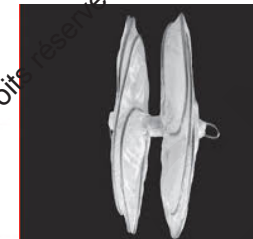


**AMPLATZER CRIBRIFORM
MULTIFENESTRATED SEPTAL OCCLUDER**

Num: 18/25/30/35



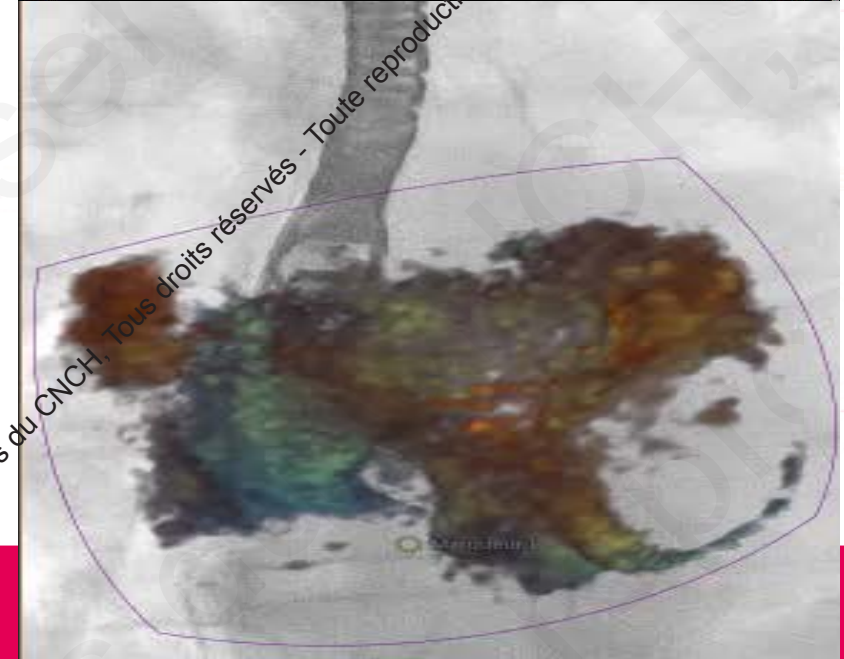
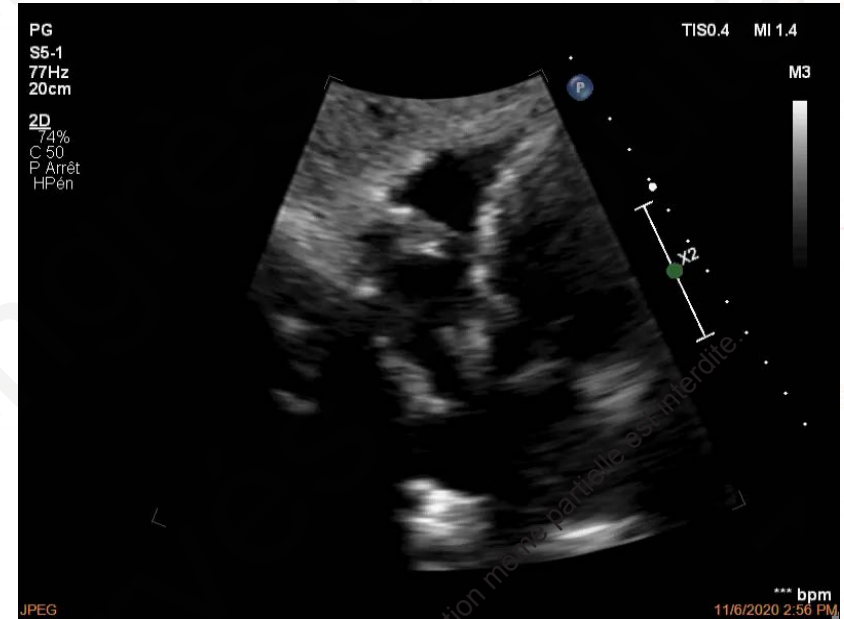
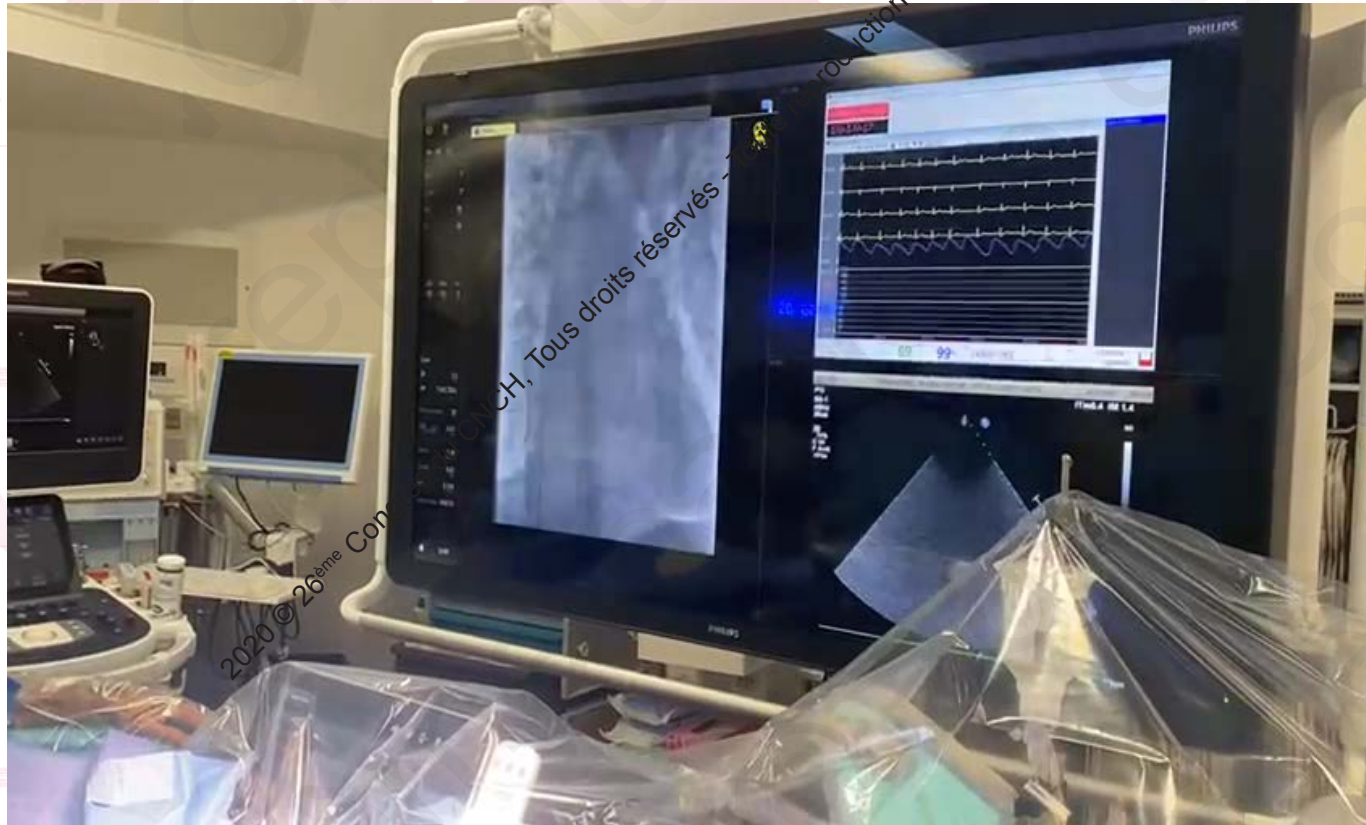OCCLUTECH Figulla Flex II



GORE CARDIOFORM

PROCEDURE

FRANCHISSEMENT DU FOP

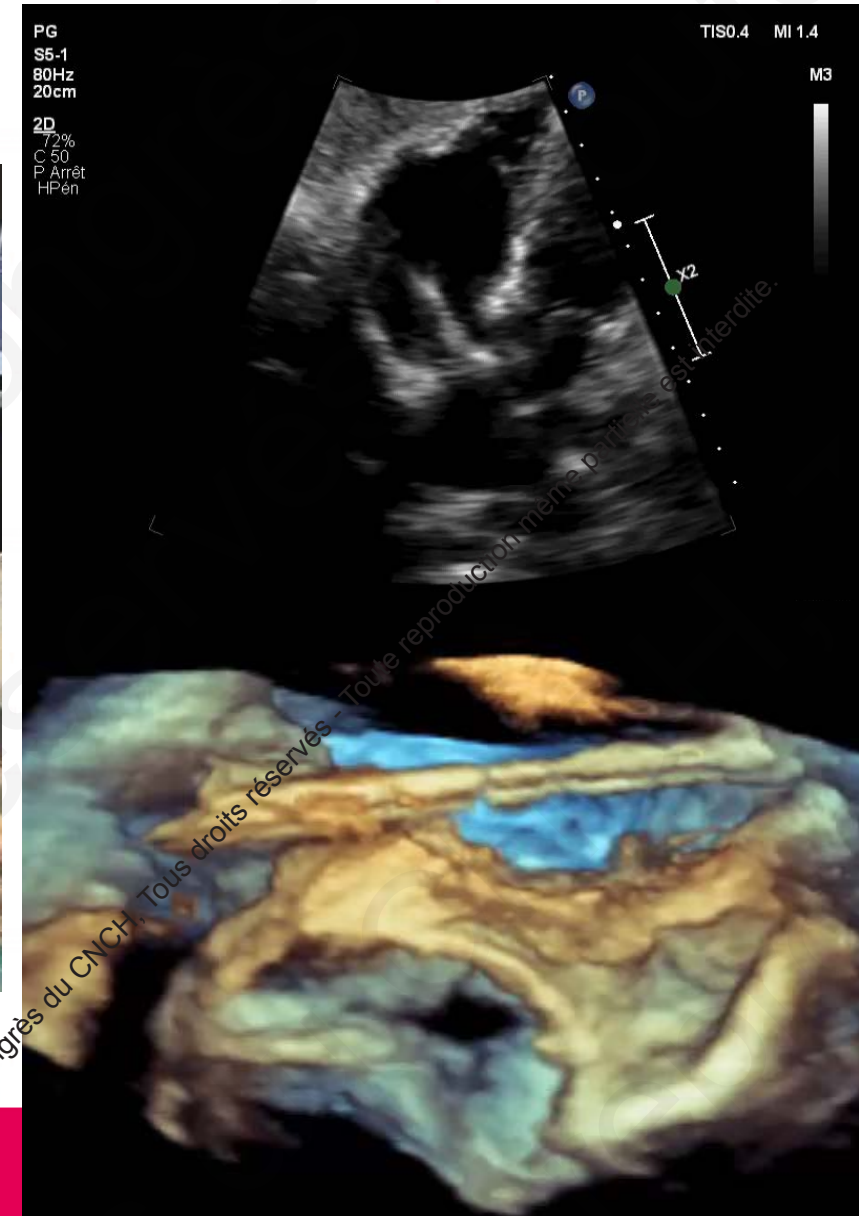
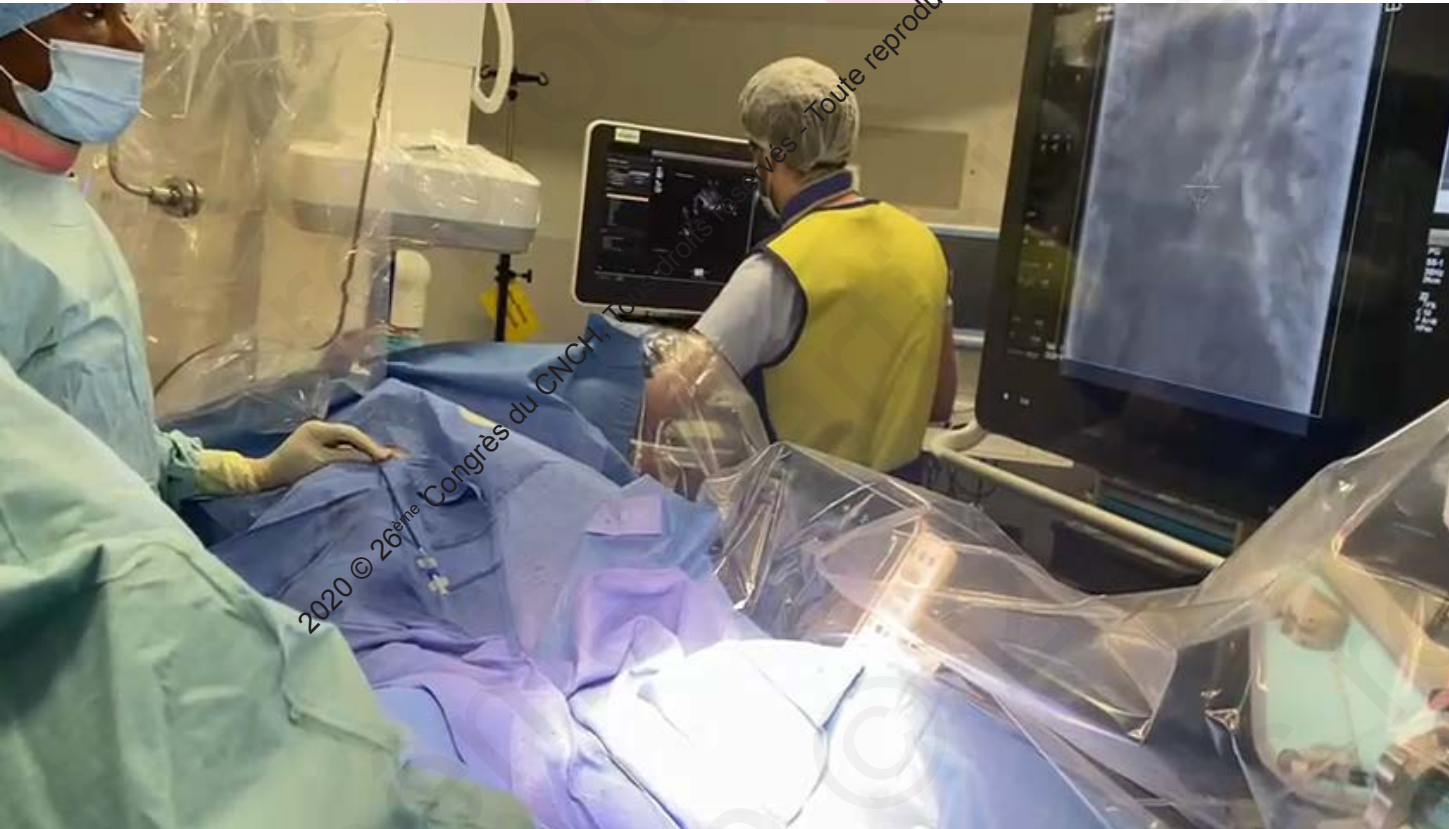

2020 © 26^{ème} Congrès du CNCH, Tous droits réservés - Toute reproduction même partielle est interdite.

2020 © 26^{ème} Congrès du CNCH, Tous droits réservés - Toute reproduction même partielle est interdite.

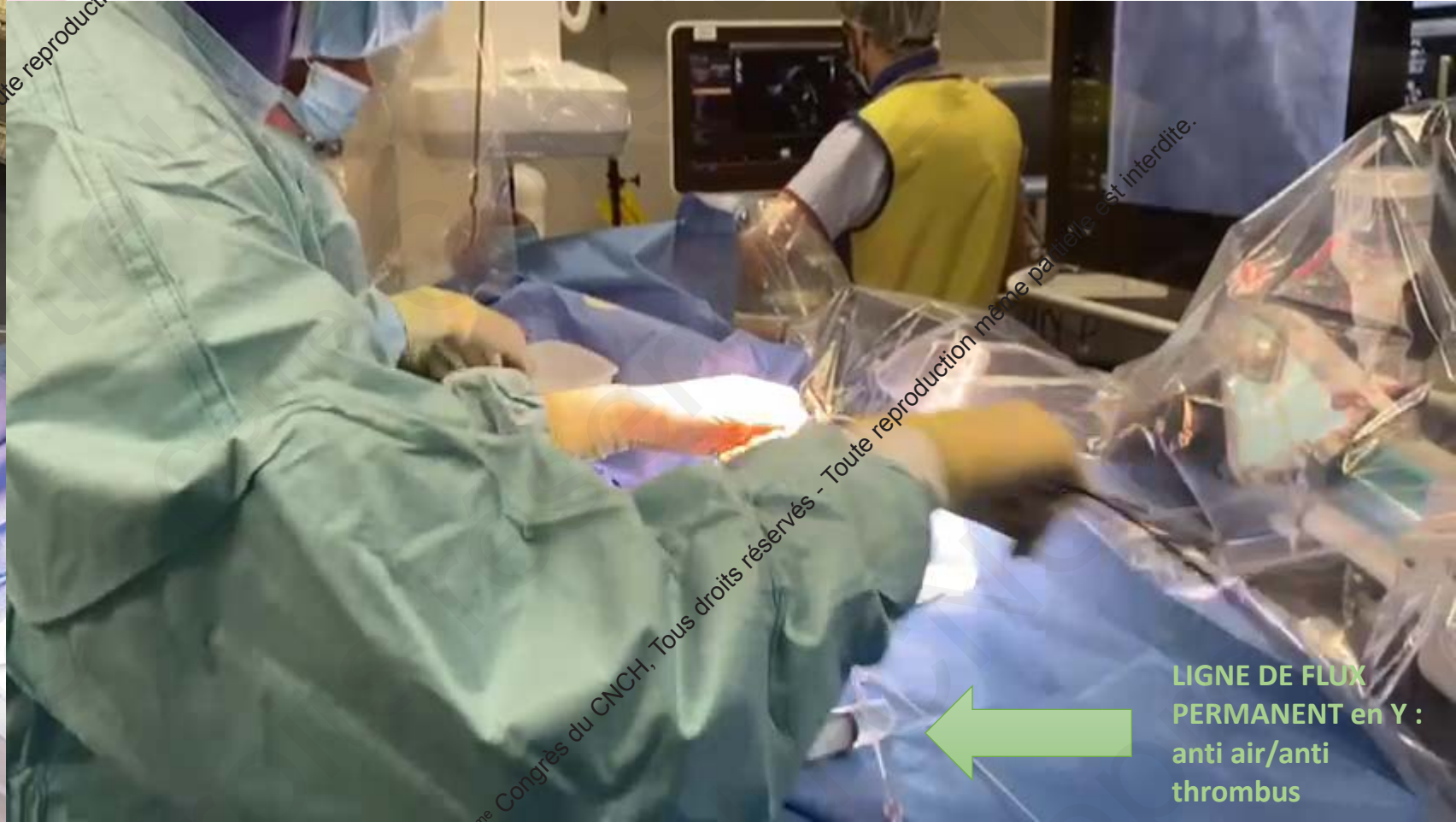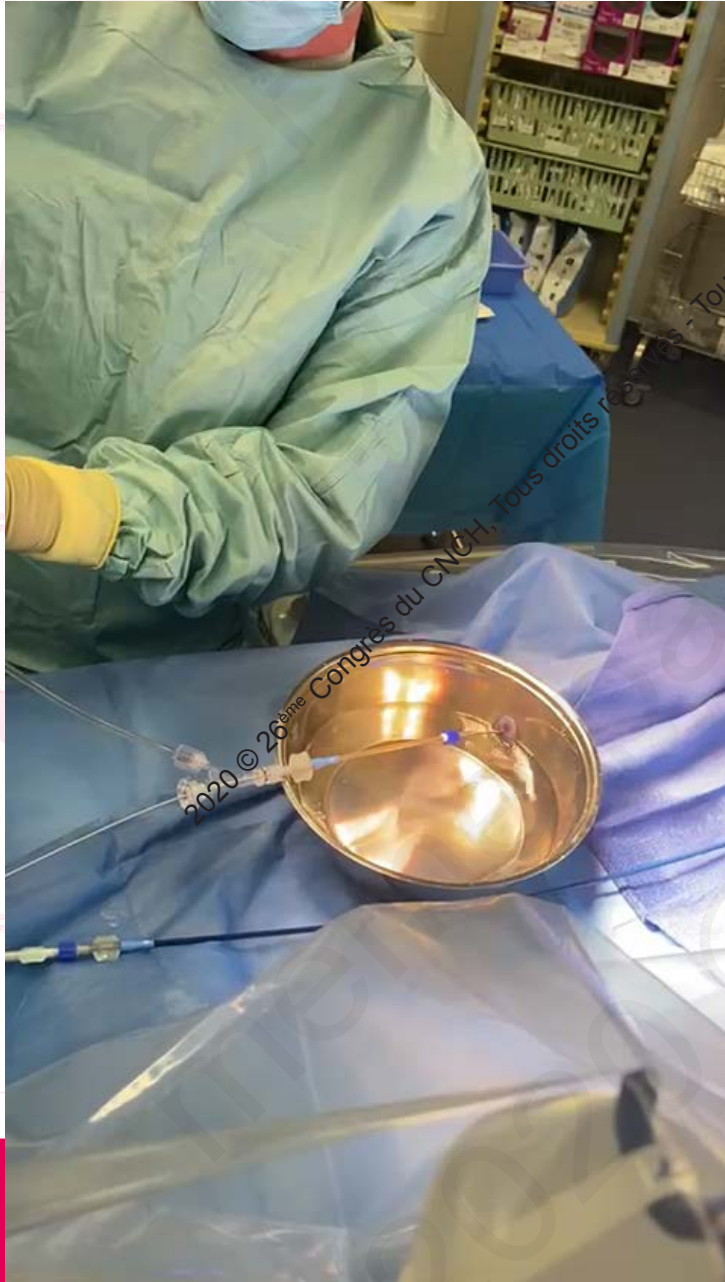
PROCEDURE

FRANCHISSEMENT DE LA GAINE



PROCEDURE

PRÉPARATION DE LA PROTHÈSE

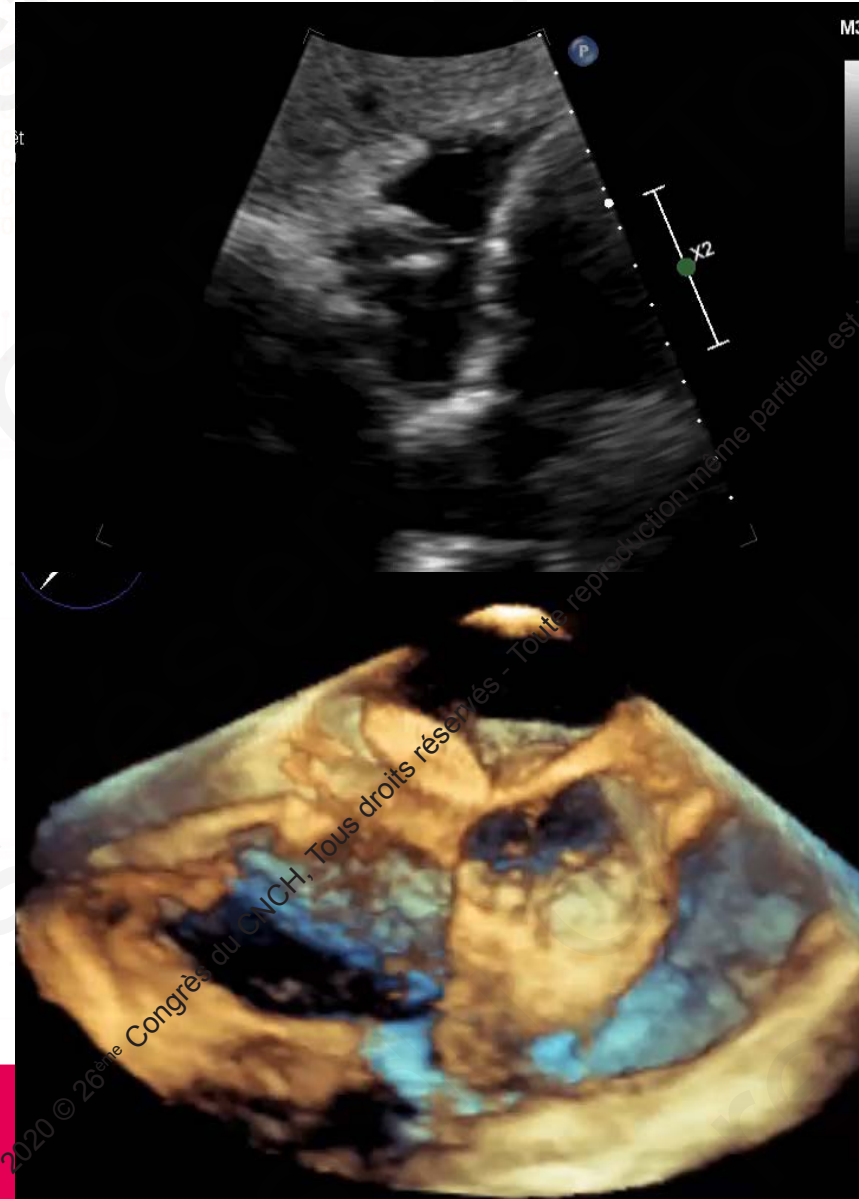
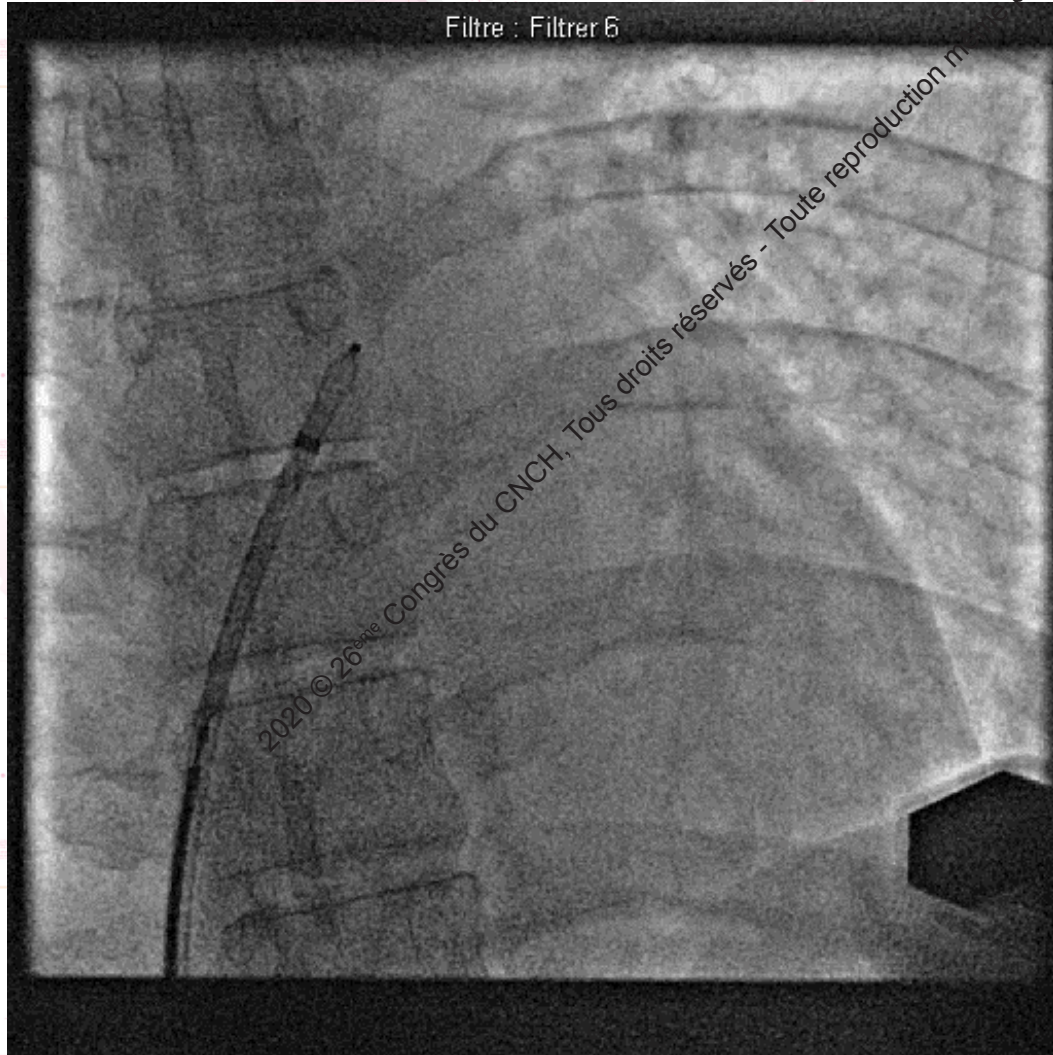


LIGNE DE FLUX
PERMANENT en Y :
anti air/anti
thrombus

2020 © 26^{ème} Congrès du CNCH, Tous droits réservés - Toute reproduction même partielle est interdite.

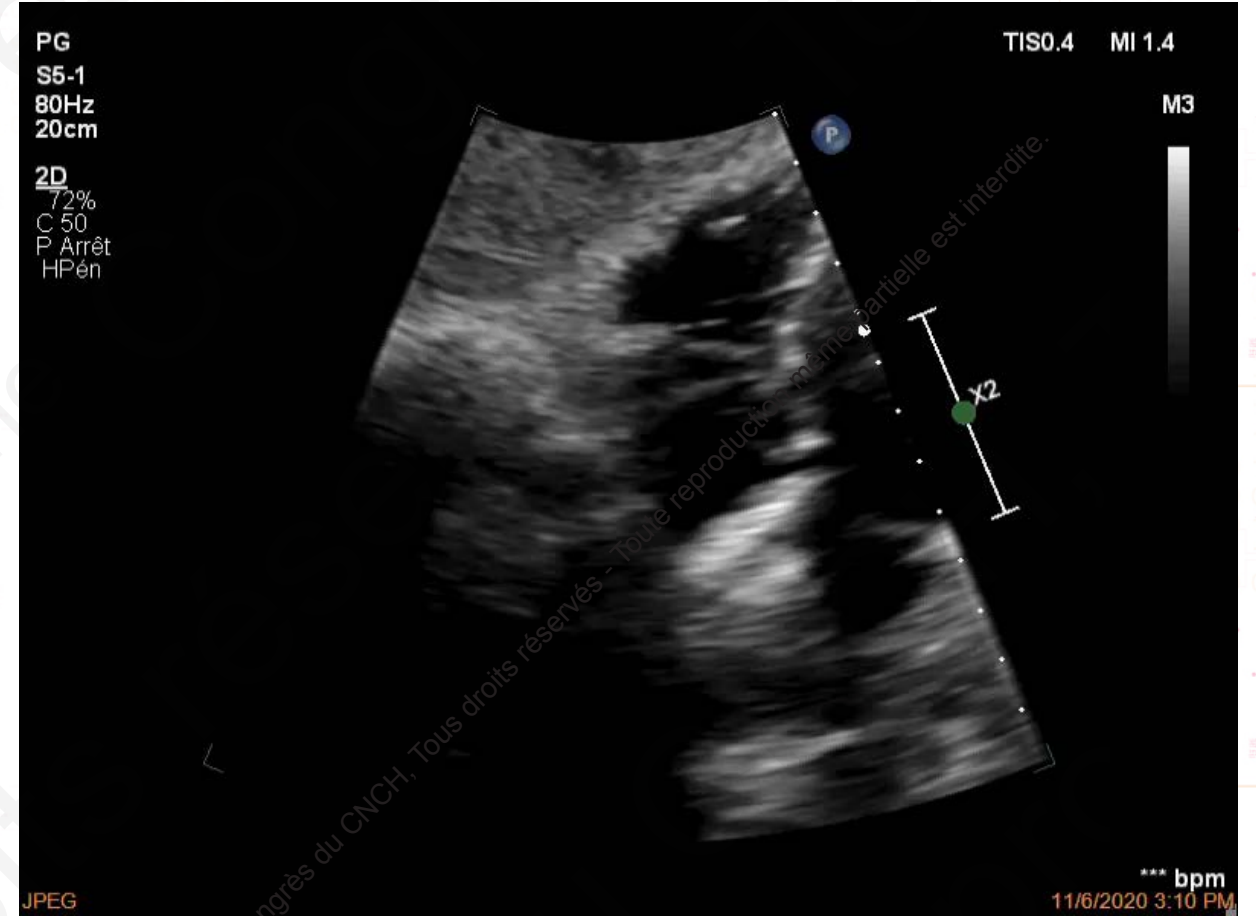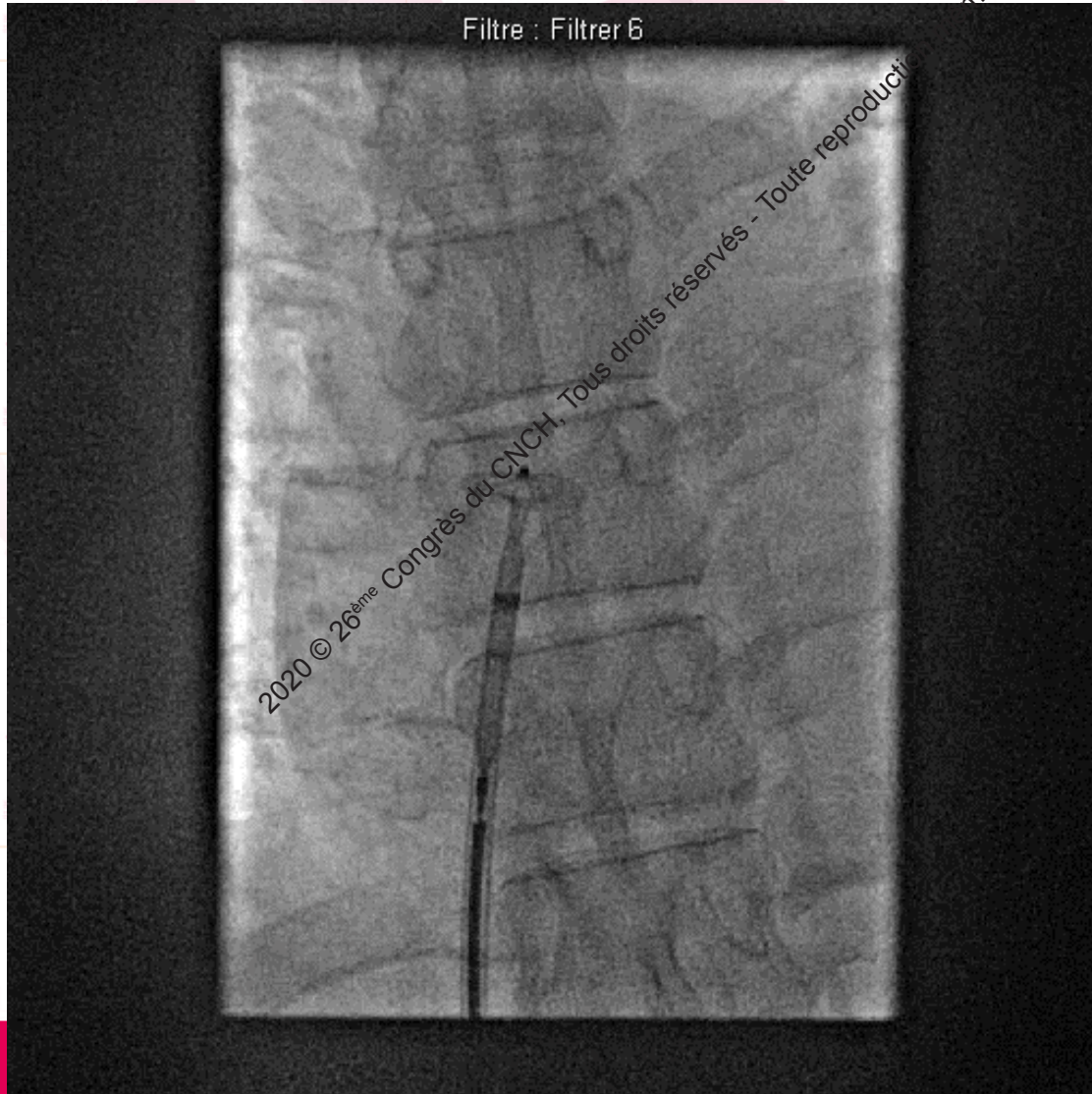
PROCEDURE

DEPLOIEMENT DISQUE GAUCHE



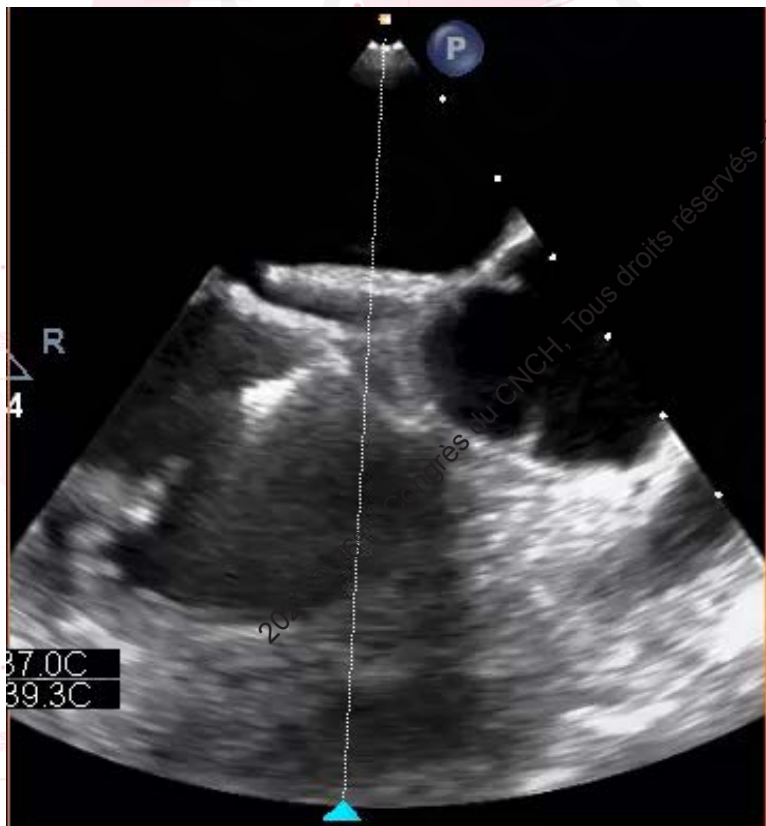
PROCEDURE

DEPLOIEMENT DISQUE DROIT

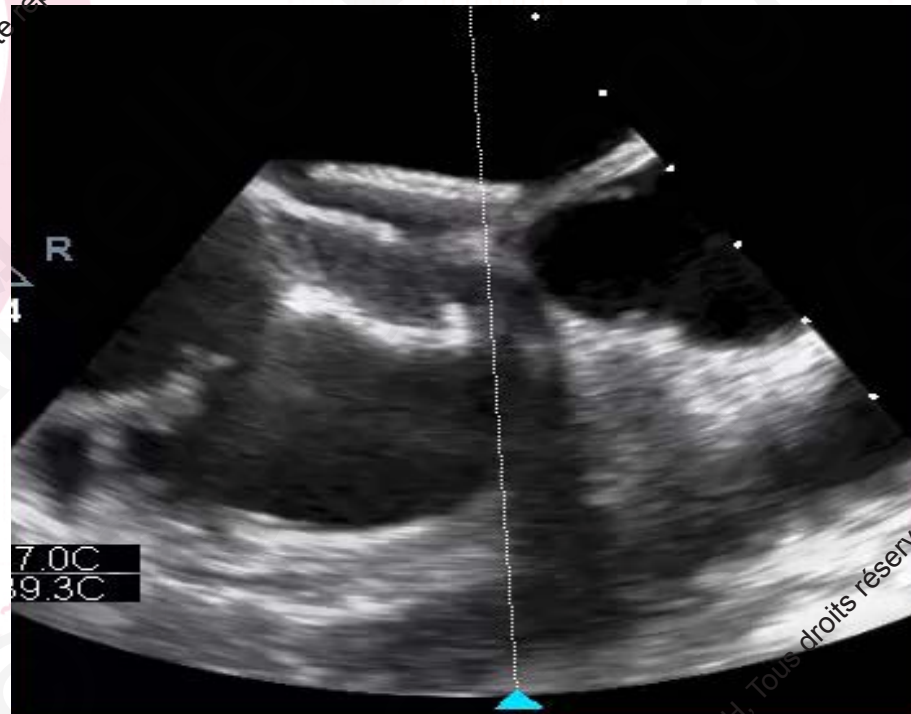


PROCEDURE

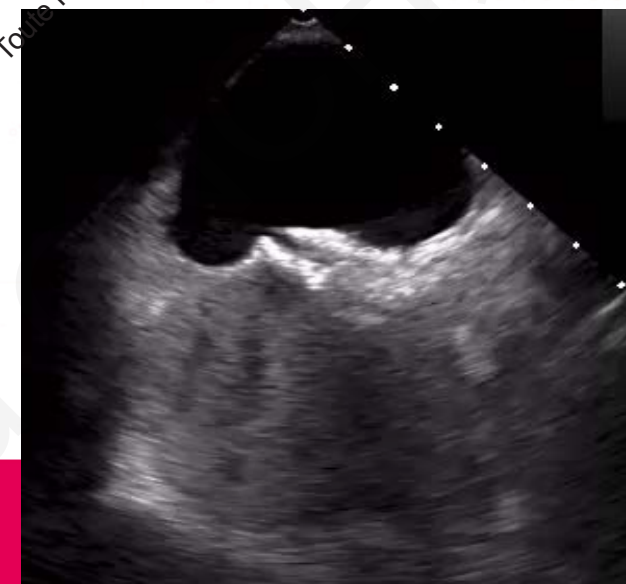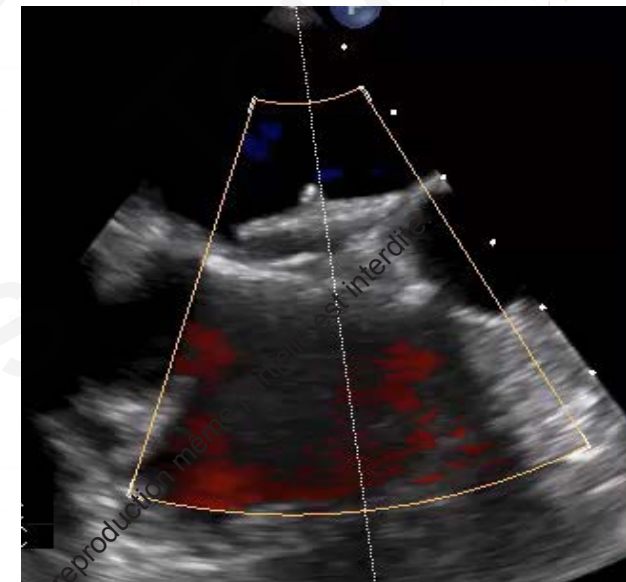
RAPPORTS AORTE



TEST DE TRACTION

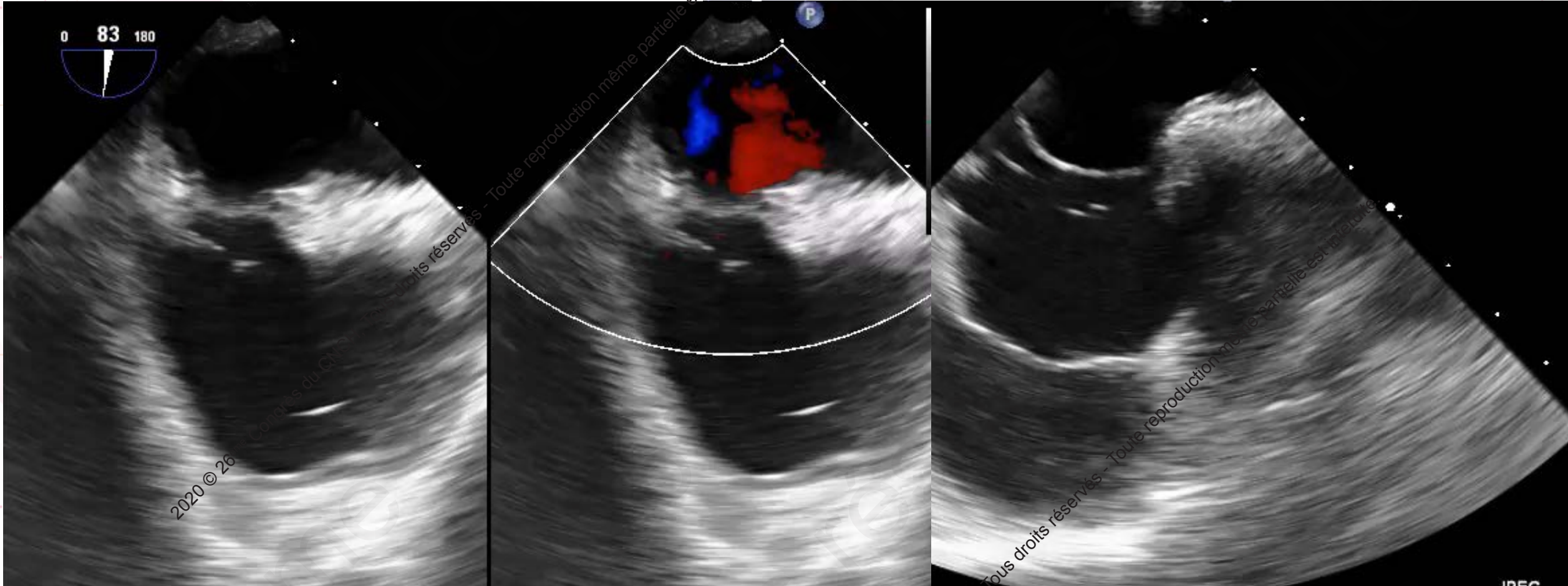


COULEUR +/- CONTRASTE



2020 © 26^{ème} Congrès du CNCH. Tous droits réservés - Toute reproduction même partielle est interdite.

FORMES ANATOMIQUES



EUSTACHI

FOP+ASIA

ASIA EXTREME

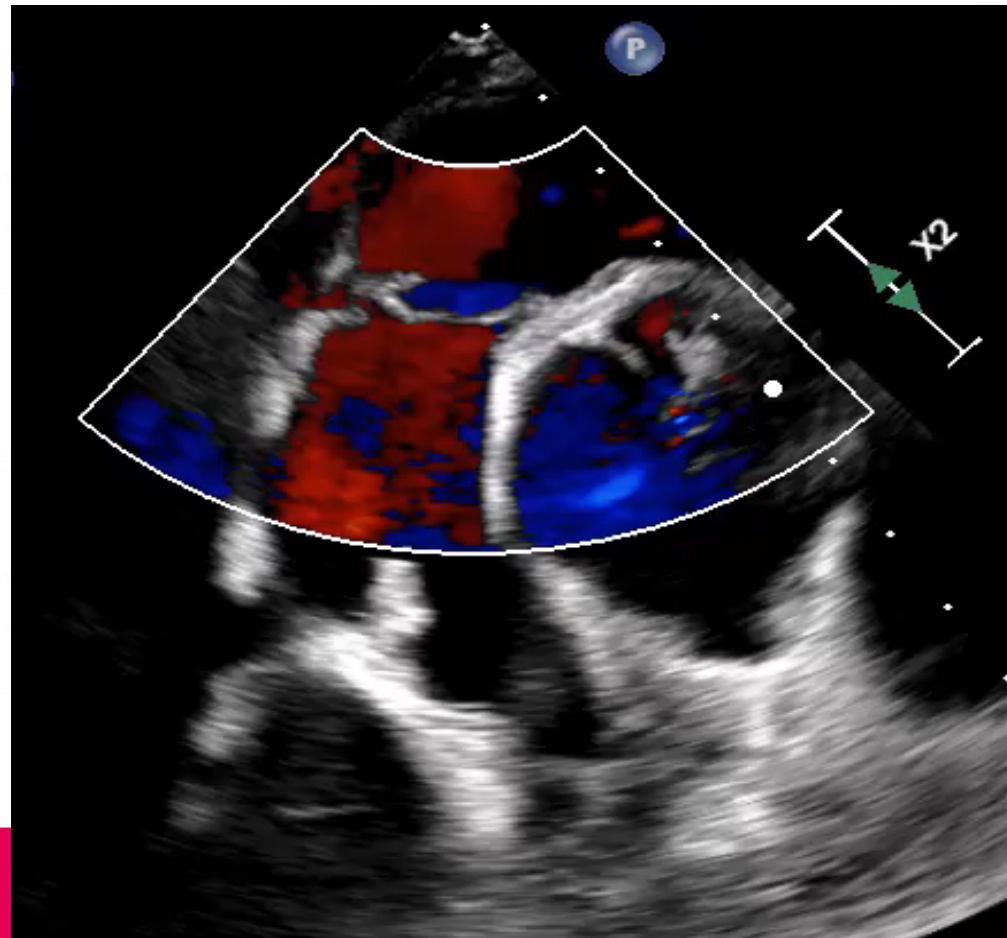
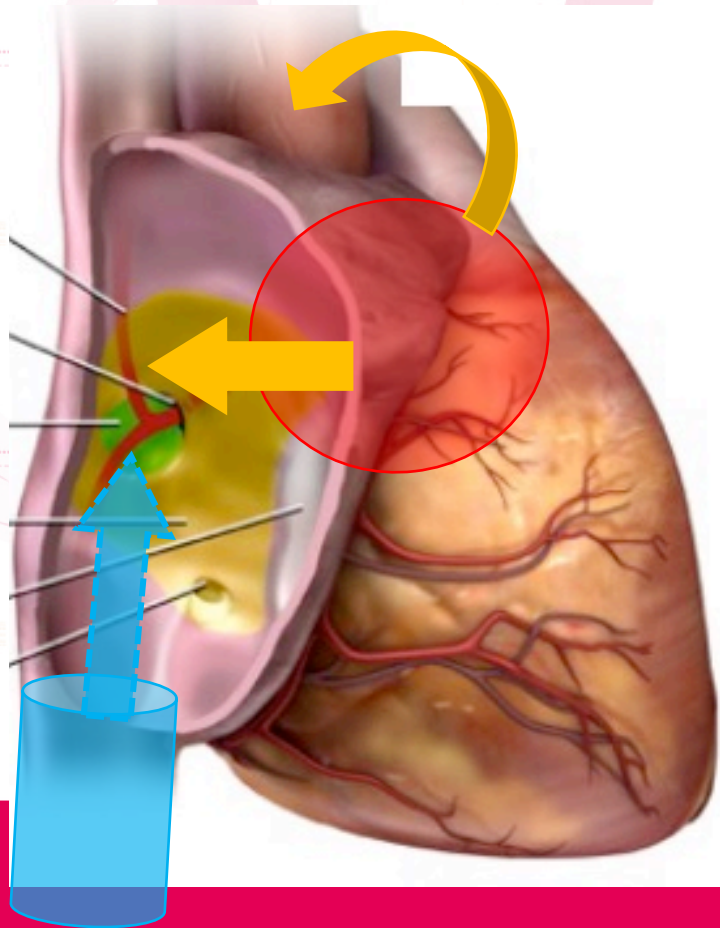
Excursion > 10 mm Base > 15mm

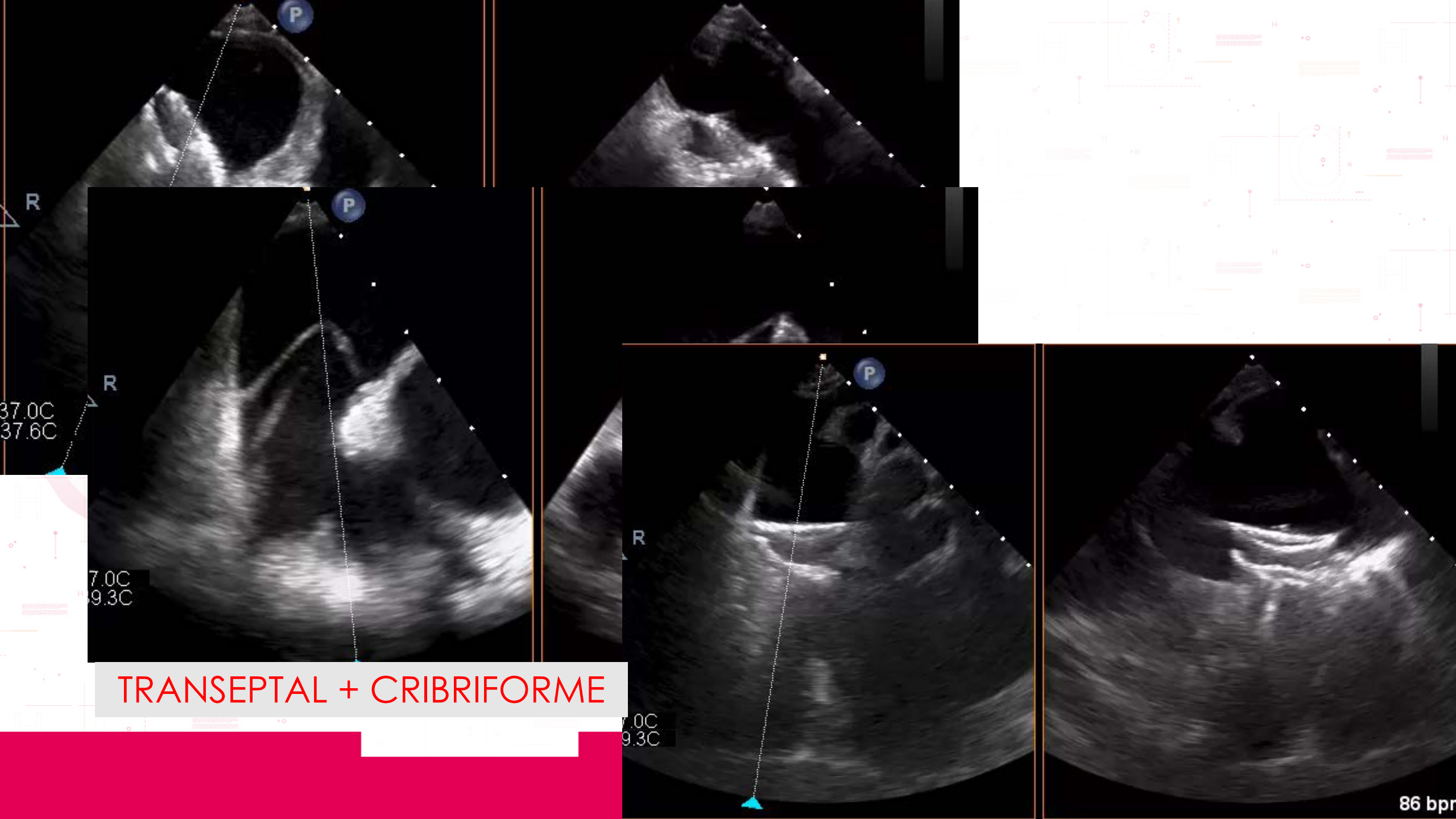
PLATYPNEE ORTHEODOXIE

FOP + Dilatation et rotation de l'aorte / cyphoscoliose / pneumectomie +/- POD

→ SIA HORIZONTAL + Réorientation du flux VCI vers le FOP

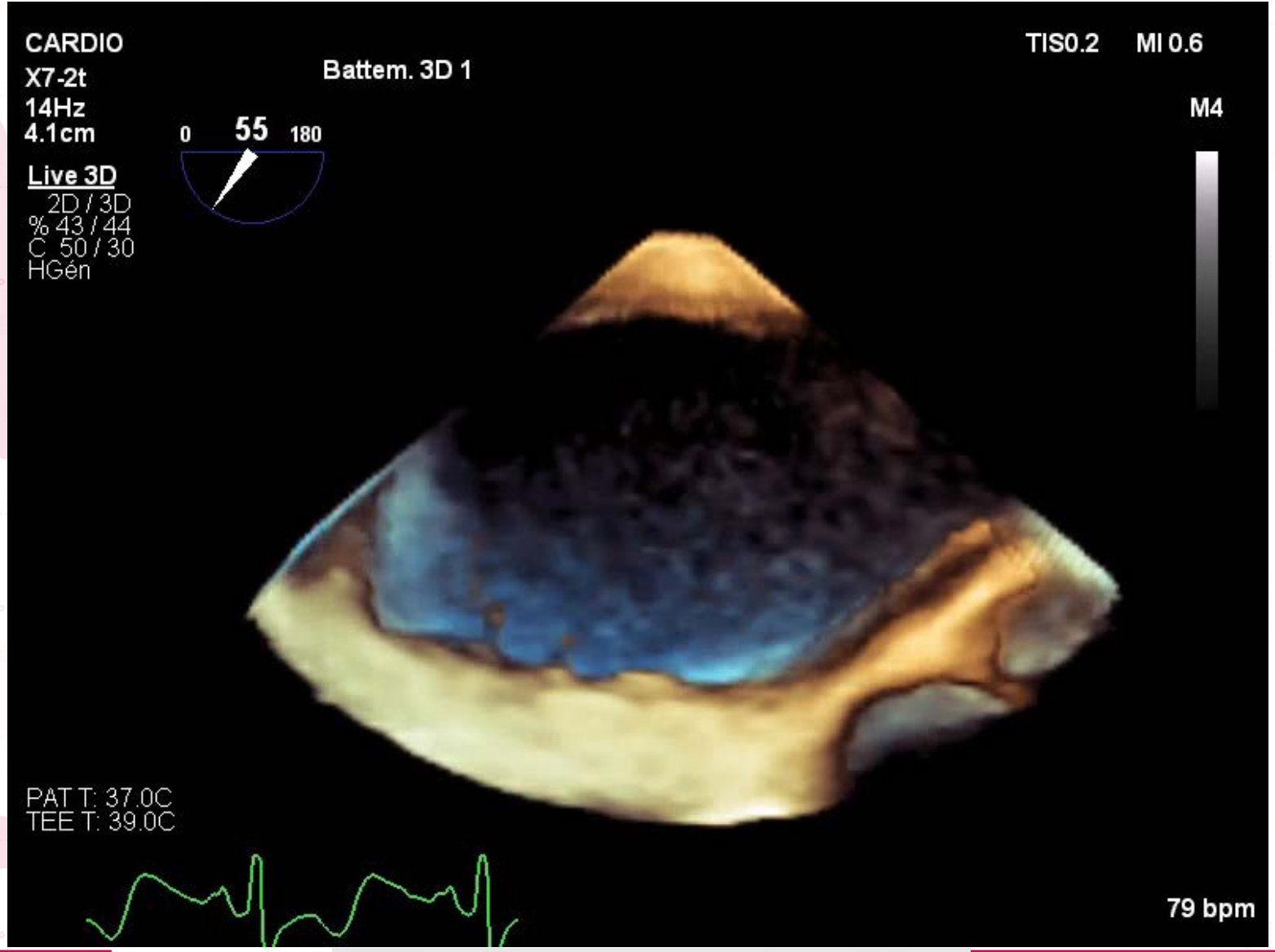
→ Shunt D/G positionnel: en position assise





TRANSEPTAL + CRIBRIFORME

86 bpm



LA MAIN DANS LE SAC!

CONCLUSION

- Procédure relativement simple
- Préparation de la procédure
- Synchronisation avec échographiste indispensable
- Elargissement des indications : augmentation du nombre procédures
- Potentiellement simplifiable: Ambulatoire
- Registre IDFFOP en cours

Suivez le CNCH sur le Social Média !

#CNCHcongres



@CNCHcollege



@CNCHcollege