

ATELIER TERUMO

COMPLICATIONS RADIALES



Institut
Cardio-Vasculaire

GRUPE HOSPITALIER
MUTUALISTE DE GRENOBLE

Jacques MONSEGU
Groupe Hospitalier Mutualiste de Grenoble

2020 © 26ème Congrès du CNCH, Tous droits réservés - Toute reproduction même partielle est interdite.

CONSULTANT POUR TERUMO

CONFLIT D'INTÉRÊTS

2020 © 26^{ème} Congrès du CNCH, Tous droits réservés - Toute reproduction même partielle est interdite.

2020 © 26^{ème} Congrès du CNCH, Tous droits réservés - Toute reproduction même partielle est interdite.

Variations anatomiques

1533 patients	Anatomie normale	Bifurcations hautes	Loops radiales	Tortuosités radiales	Autres anomalies
No. de patients	1321 (86%)	108 (7%)	35 (2.3%)	30 (2%)	39 (2.5%)
Femme %	28	29	49	50	33
Age	63.0±11.0	65.5±10.8	69.8±10.4	72.2±7.7	65.1±11.8
Durée de procédure (min)	41.3±21.5	45.2±23.2	49.4±17.1	41.0±12.7	42.1±19.2
Durée X-ray (min)	9.7±8.0	9.3±6.5	10.0±6.6	10.7±6.5	9.6±7.1
Echec %	0.9	4.6	37.1	23.3	12.9%

Lo, Heart 2009; 95: 410-5

Principales difficultés et management

Spasme



Vasodilateurs

Sténose



Guide hydrophile

Tortuosité



Guide hydrophile ou guide 0.014

Loop



Guide hydrophile

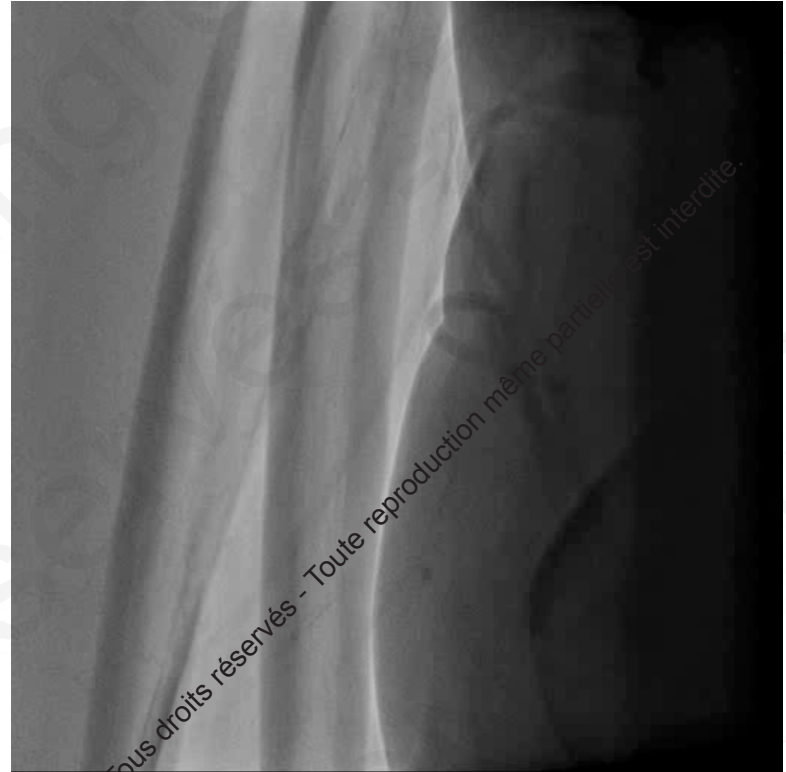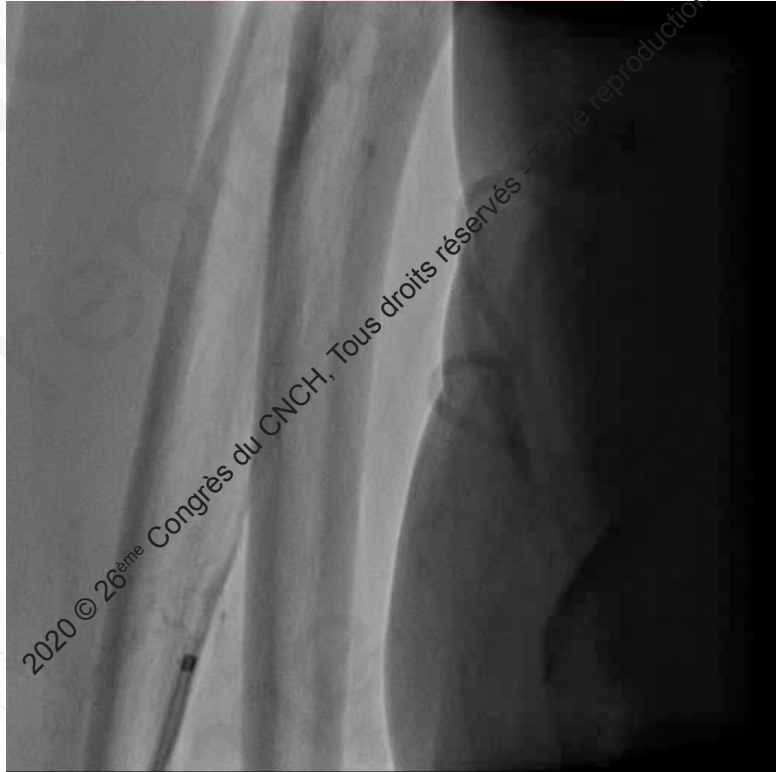Petite branche



Guide hydrophile

2020 © 26^{ème} Congrès du CNCH, Tous droits réservés - Toute reproduction même partielle est interdite.

Le spasme



Après vasodilatateurs et patience

2020 © 26^{ème} Congrès du CNCH, Tous droits réservés - Toute reproduction même partielle est interdite.

2020 © 26^{ème} Congrès du CNCH, Tous droits réservés - Toute reproduction même partielle est interdite.

Management du spasme

PREVENTION

Un bon « cocktail »: Isoptine ou Tildiem
+/- nitrés

Réduire la douleur: Emla[®], Xylocaïne...

Une ponction rapide

Le moins de cathéters possible

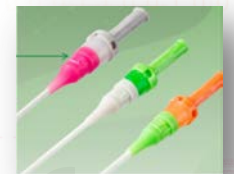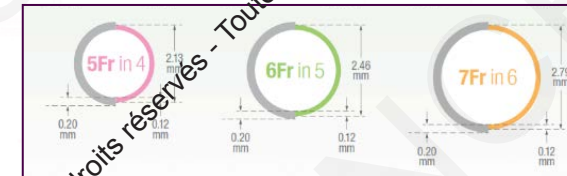Slender technique

L'anesthésie...

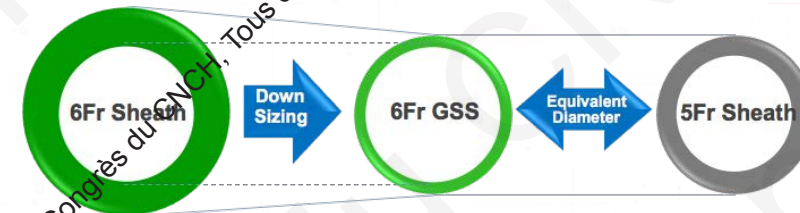TRAITEMENT

Vasodilatateurs

Sédation

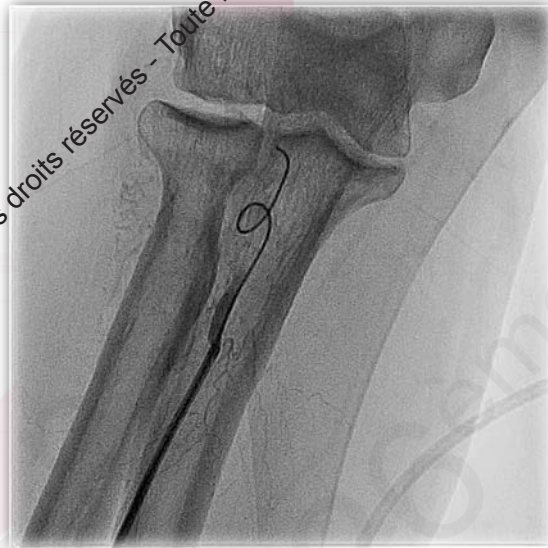
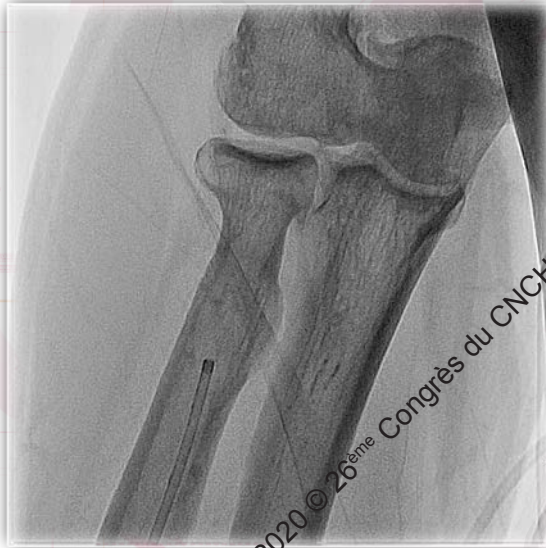
TERUMO™

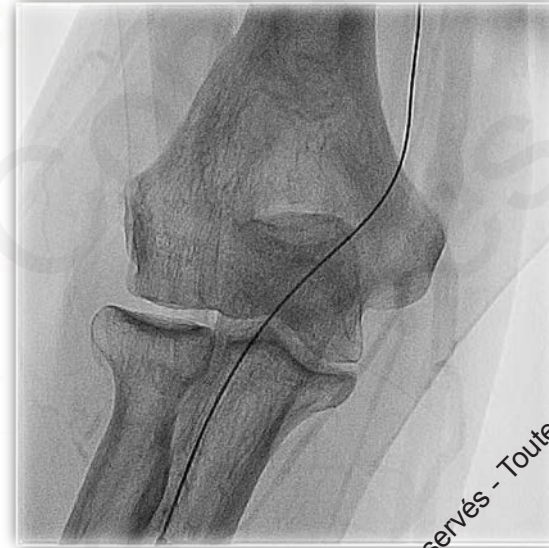

2020 © 26^{ème} Congrès du CNCH, Tous droits réservés - Toute reproduction même partielle est interdite.

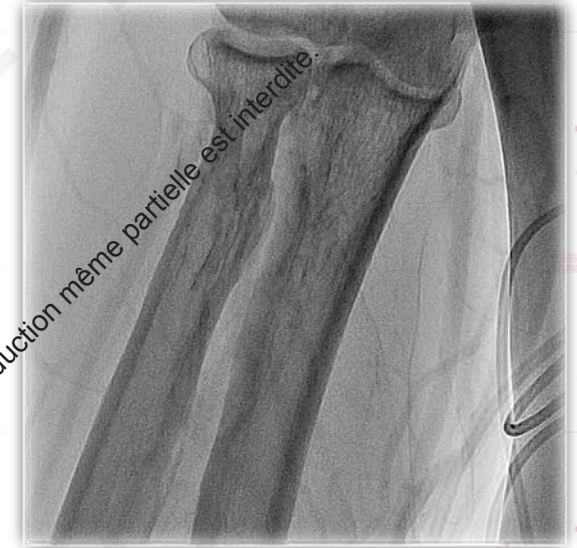Variations anatomiques: loop



Franchissement
au guide hydrophile



« Redressement »
au guide

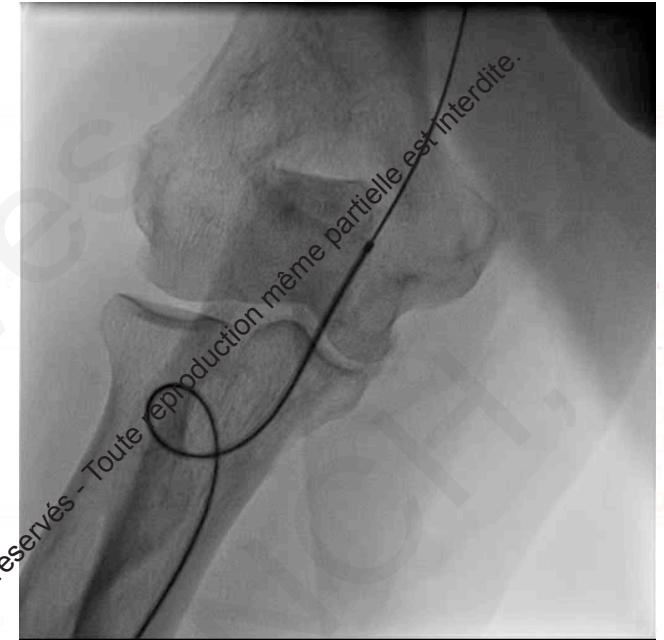
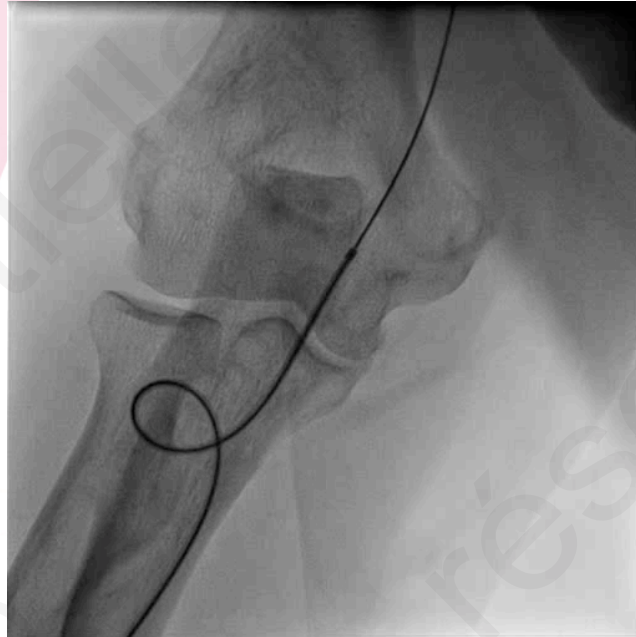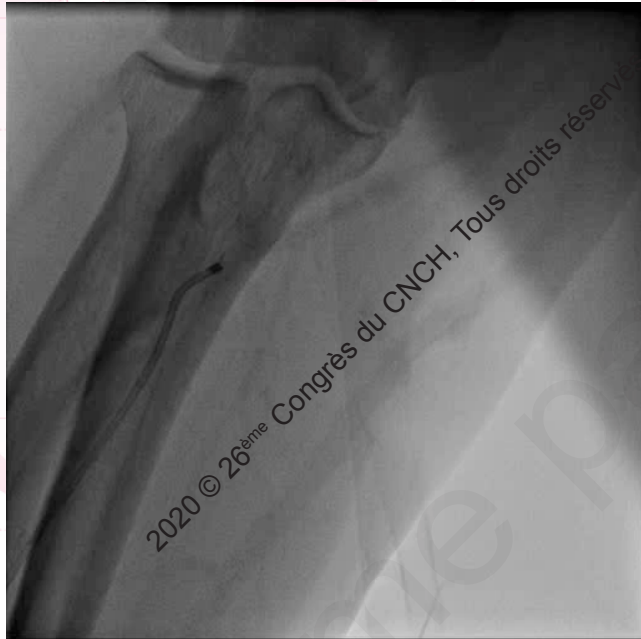


Contrôle

2020 © 26^{ème} Congrès du CNCH, Tous droits réservés - Toute reproduction même partielle est interdite.

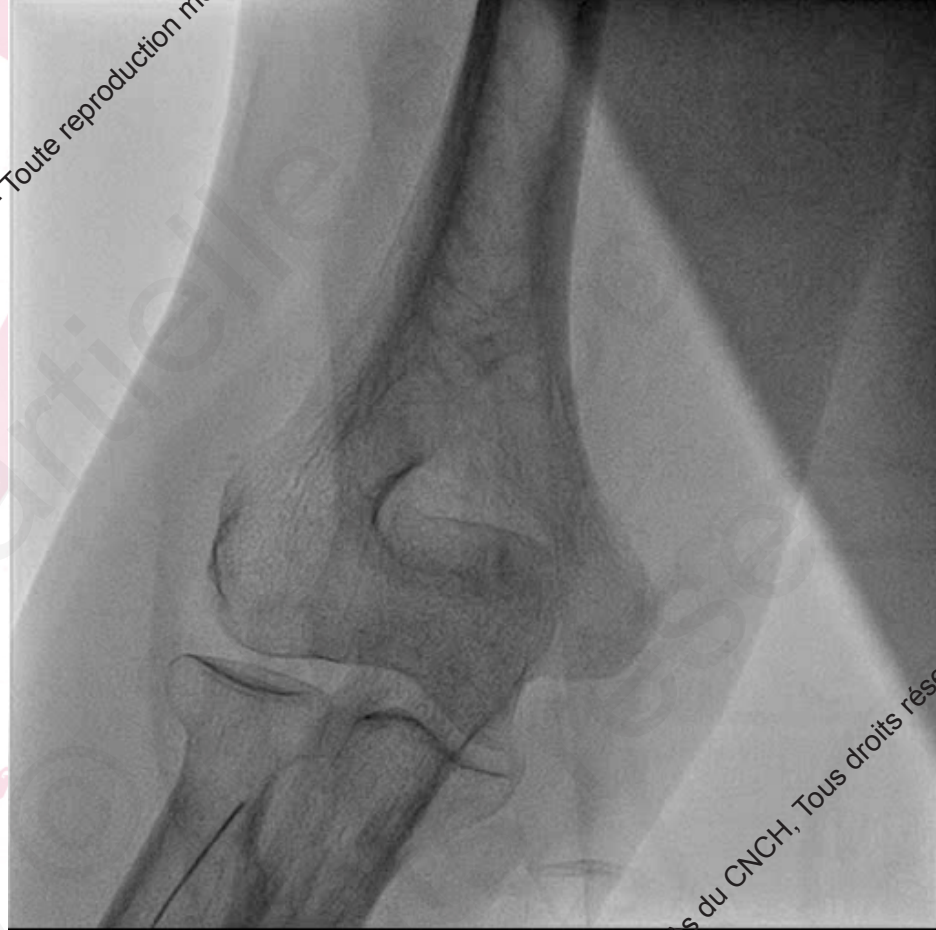2020 © 26^{ème} Congrès du CNCH, Tous droits réservés - Toute reproduction même partielle est interdite.

Variations anatomiques: loop



Comment le redresser si le guide ne suffit pas ?

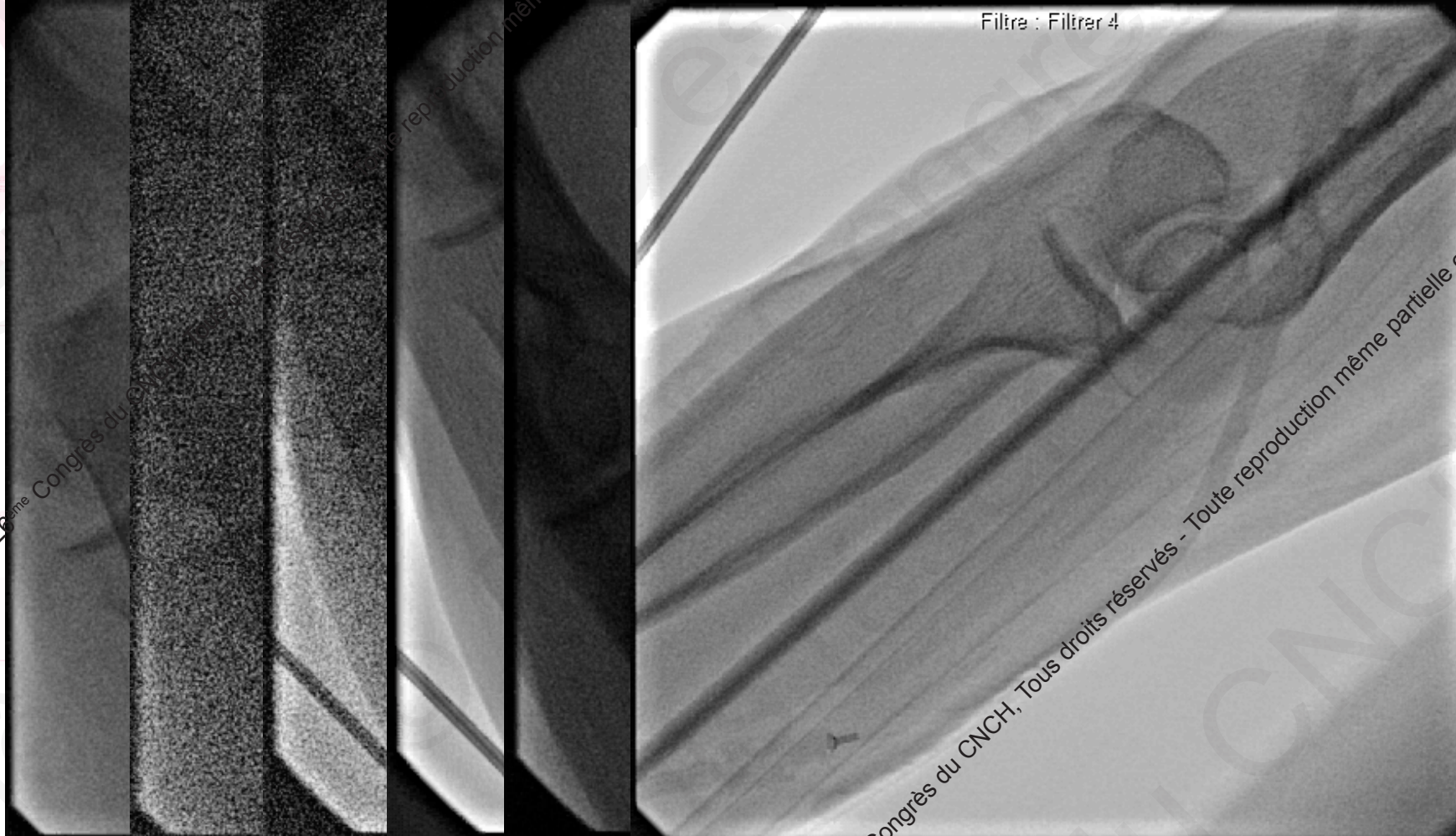
Variations anatomiques: un loop inaccessible!



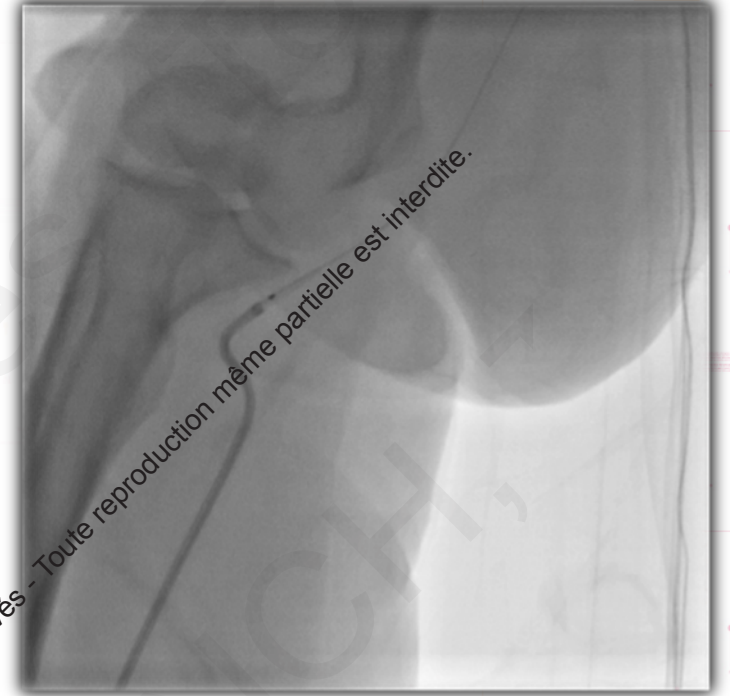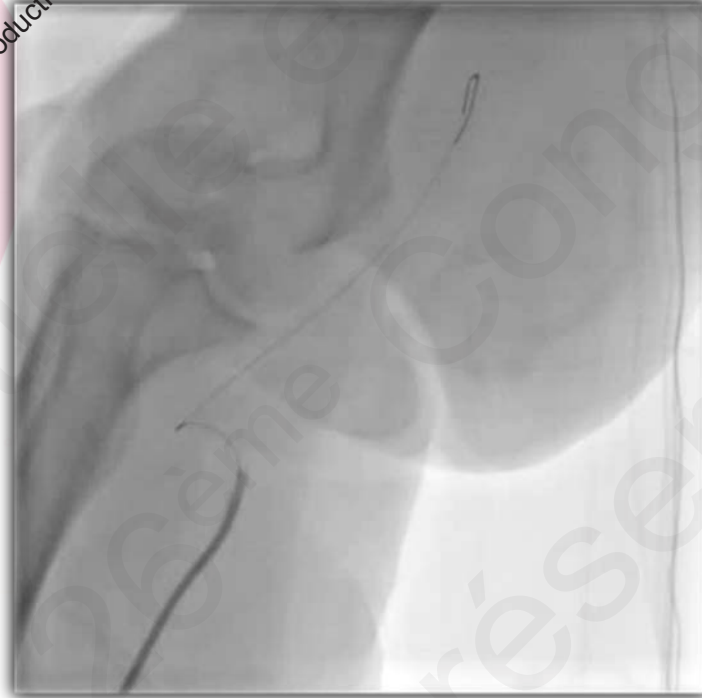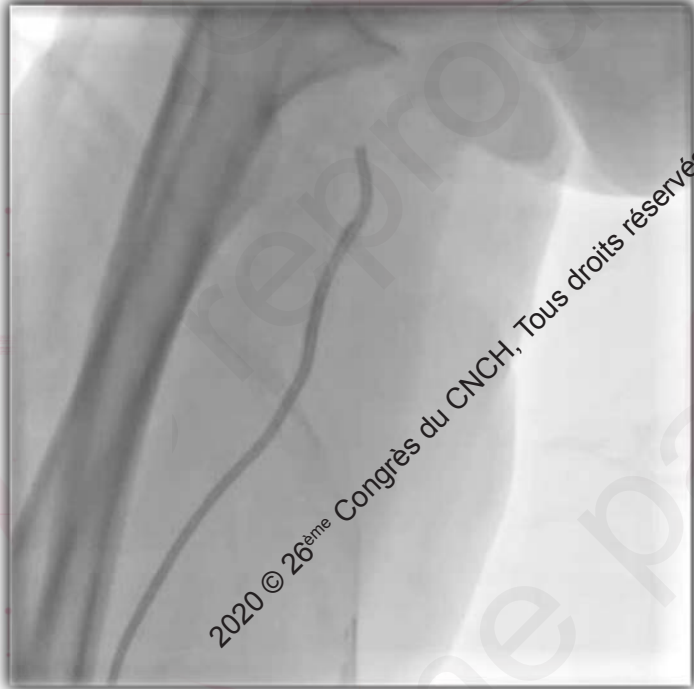2020 © 26^{ème} Congrès du CNCH, Tous droits réservés - Toute reproduction même partielle est interdite.

2020 © 26^{ème} Congrès du CNCH, Tous droits réservés - Toute reproduction même partielle est interdite.

Variations anatomiques: les tortuosités



Variations anatomiques: les tortuosités

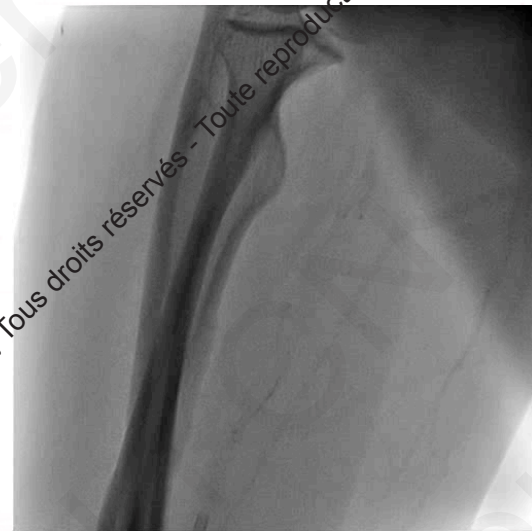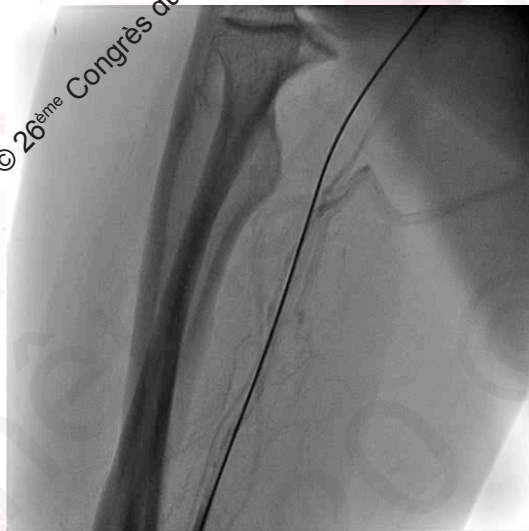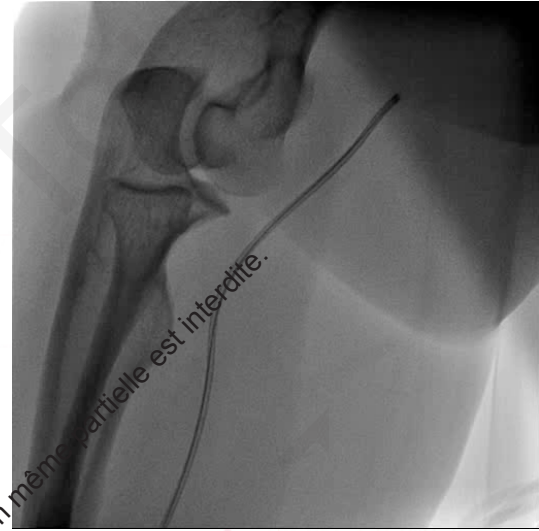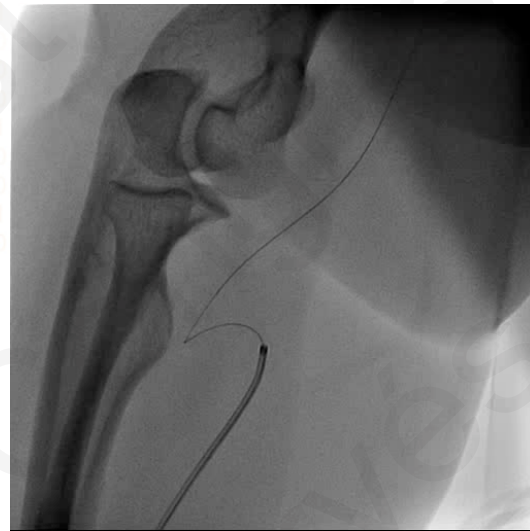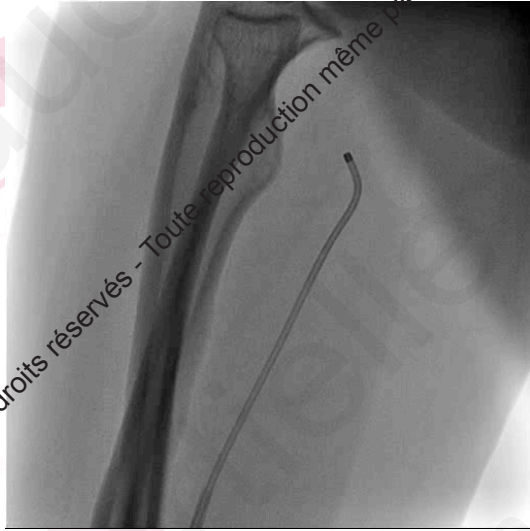


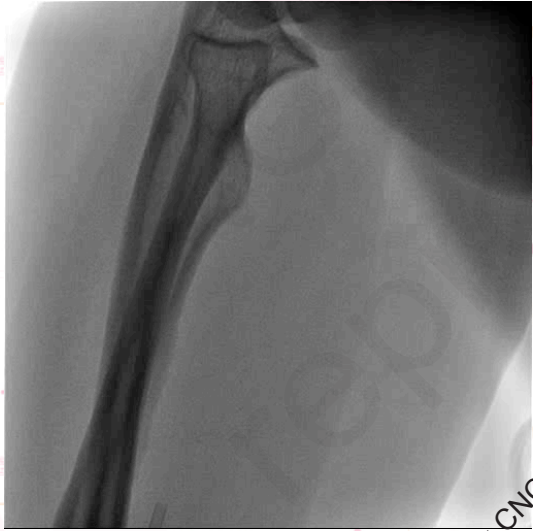Balloon assisted tracking technique

2020 © 26^{ème} Congrès du CNCH, Tous droits réservés - Toute reproduction même partielle est interdite.

2020 © 26^{ème} Congrès du CNCH, Tous droits réservés - Toute reproduction même partielle est interdite.

Variations anatomiques: le piège du remnant

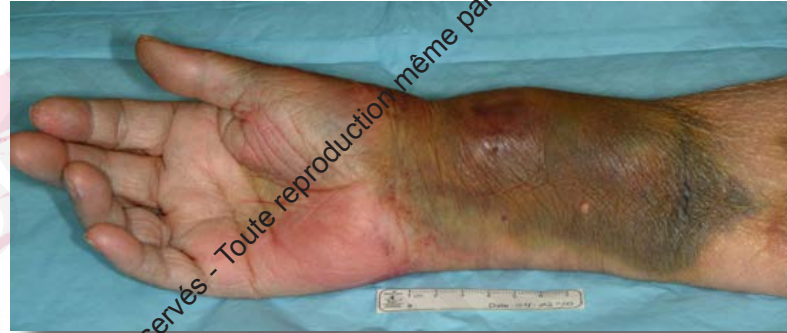

2020 © 26^{ème} Congrès du CNCH, Tous droits réservés - Toute reproduction même partielle est interdite.

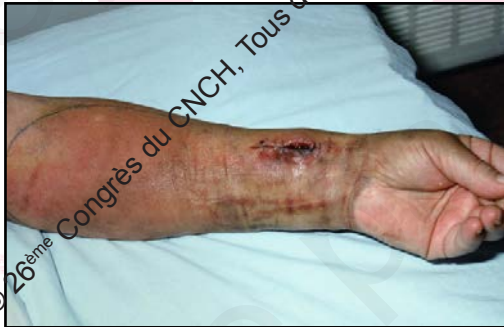2020 © 26^{ème} Congrès du CNCH, Tous droits réservés - Toute reproduction même partielle est interdite.

Complications au site de ponction

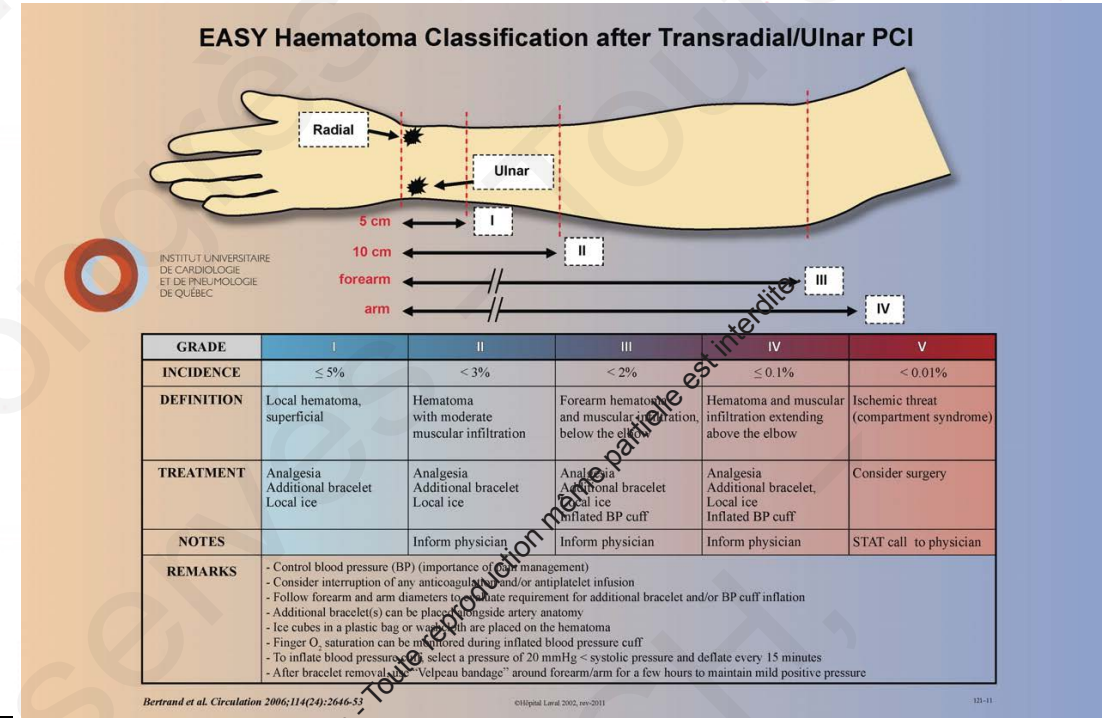
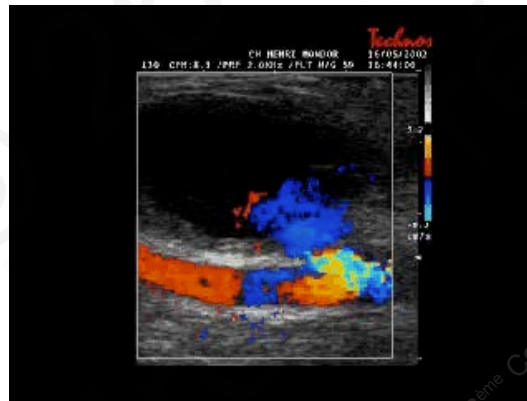
Hématome



Abcès



Faux anévrysme



Complication au site de ponction: l'occlusion

Facteurs prédictifs

Anticoagulation

Profil du désilet

Ratio artère/désilet

Ponction redux - spasm

Compression

Durée

Système

Patent hemostasis technique

2020 © 26^{ème} Congrès du CNCH, Tous droits réservés - Toute reproduction même partielle est interdite.

2020 © 26^{ème} Congrès du CNCH, Tous droits réservés - Toute reproduction même partielle est interdite.

Complication: perforation

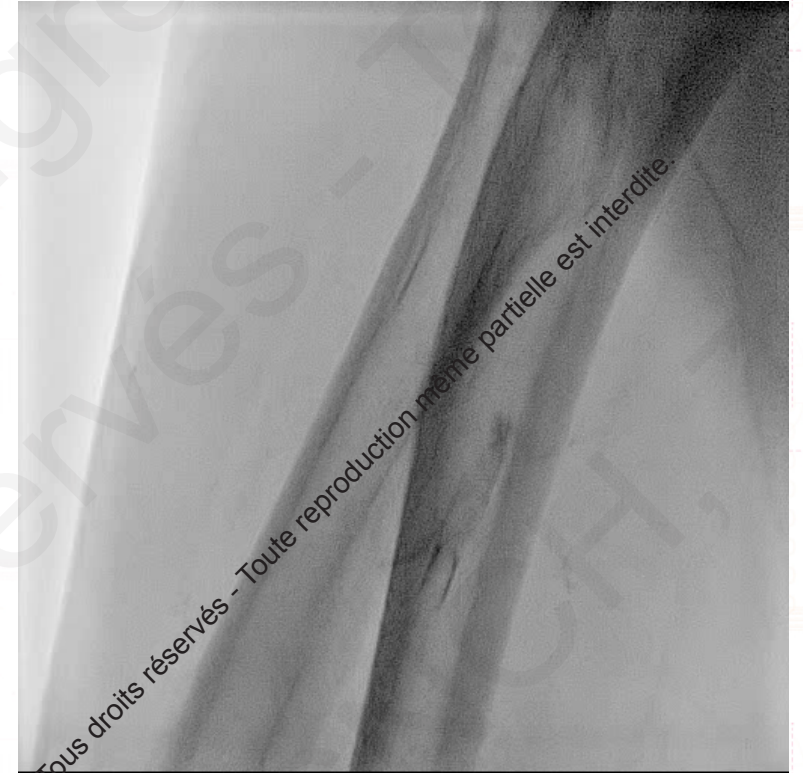Diagnostic rapide

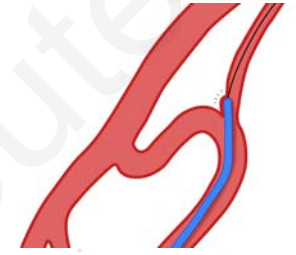
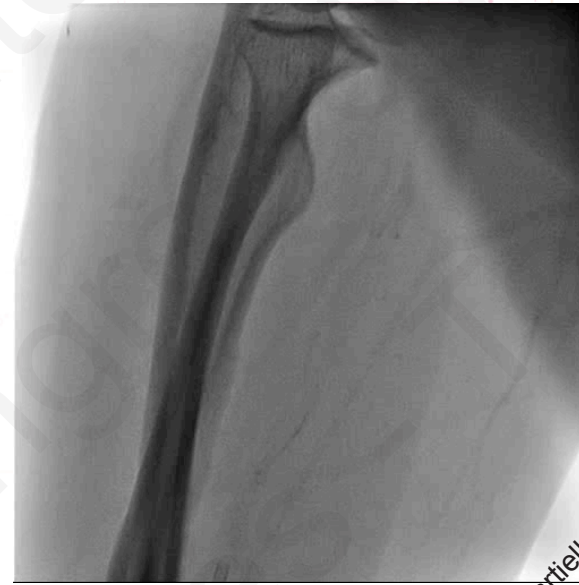Causes:

Perforation par le guide

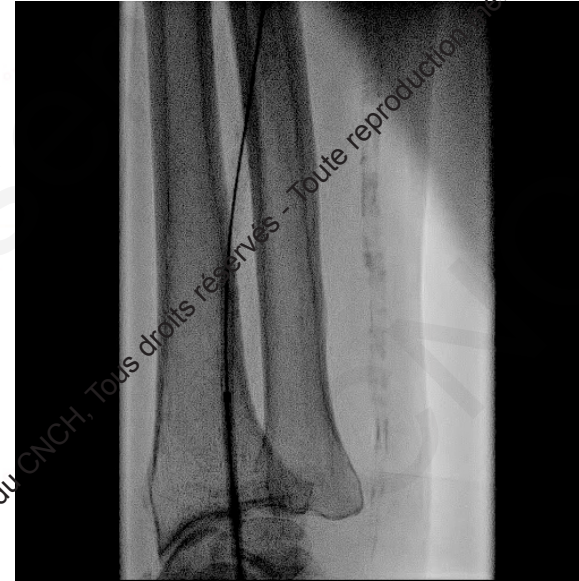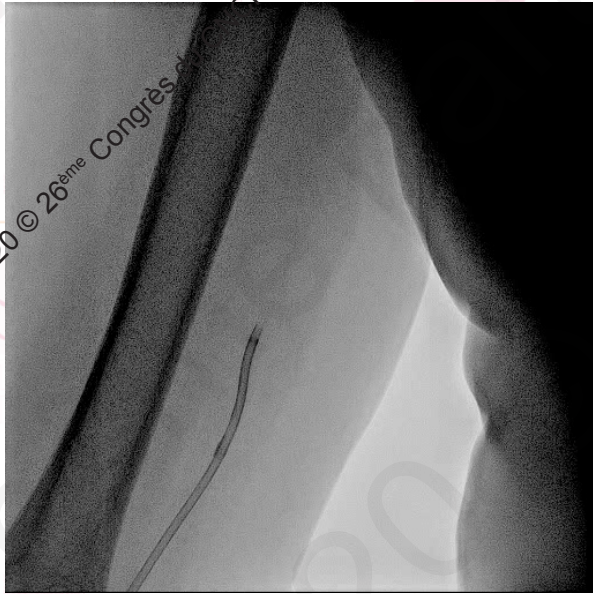Perforation par le cathéter

Petite radiale





Causes



Perforation: que faire ?

Compression externe pendant 10 mn
+ neutralisation de l'héparine

OU

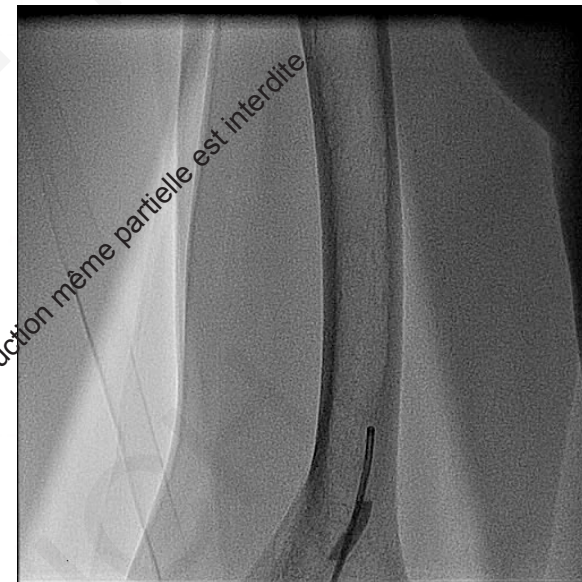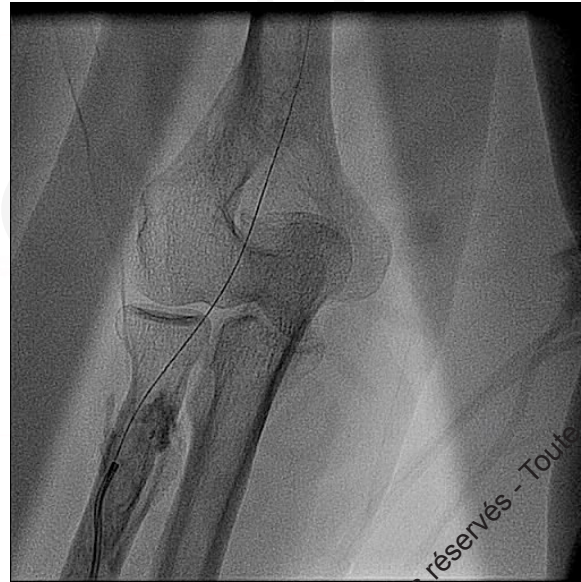
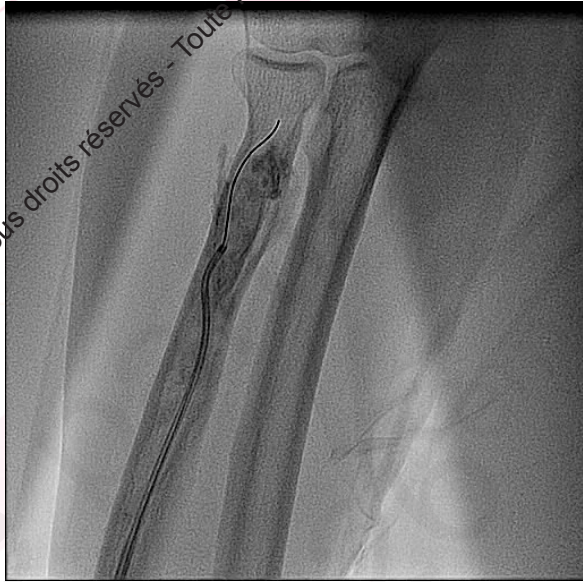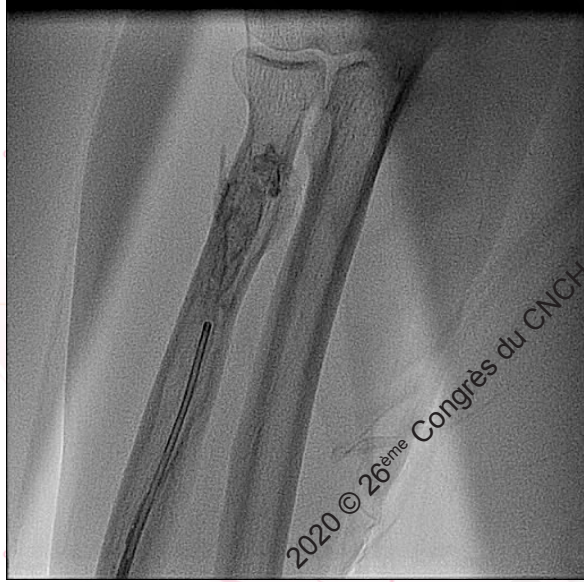Compression interne par le KT

2020 © 26^{ème} Congrès du CNCH, Tous droits réservés - Toute reproduction même partielle est interdite.

2020 © 26^{ème} Congrès du CNCH, Tous droits réservés - Toute reproduction même partielle est interdite.

Compression interne

2020 © 26^{ème} Congrès du CNCH, Tous droits réservés - Toute reproduction même partielle est interdite.



Contrôle final

2020 © 26^{ème} Congrès du CNCH, Tous droits réservés - Toute reproduction même partielle est interdite.

4 ou 5 Fr

Avantages

Moins de spasme

Risque hémorragique ??

Inconvénients

Qualité de l'injection


Kinking



Contre rotation

Technique du brassard

Lasso



En conclusion

Si résistance: que faire ?

Ne jamais forcer +++

Petite inj de contraste pour comprendre

Planifier la meilleure stratégie

Vérifier en fin de procédure

Pour éviter...

