

# Vol coronaire d'un pont mammaire par une artère bronchique

24<sup>eme</sup> congrès du CNCH

**BAUDINET Thomas**  
**Interne service Dr DELARCHE**

- **Aucun conflit d'intérêt**

2018 © 24<sup>ème</sup> Congrès du CNCH, Tous droits réservés - Toute reproduction même partielle est interdite.

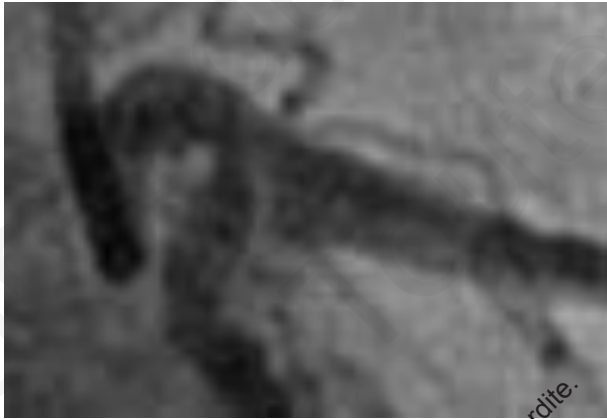
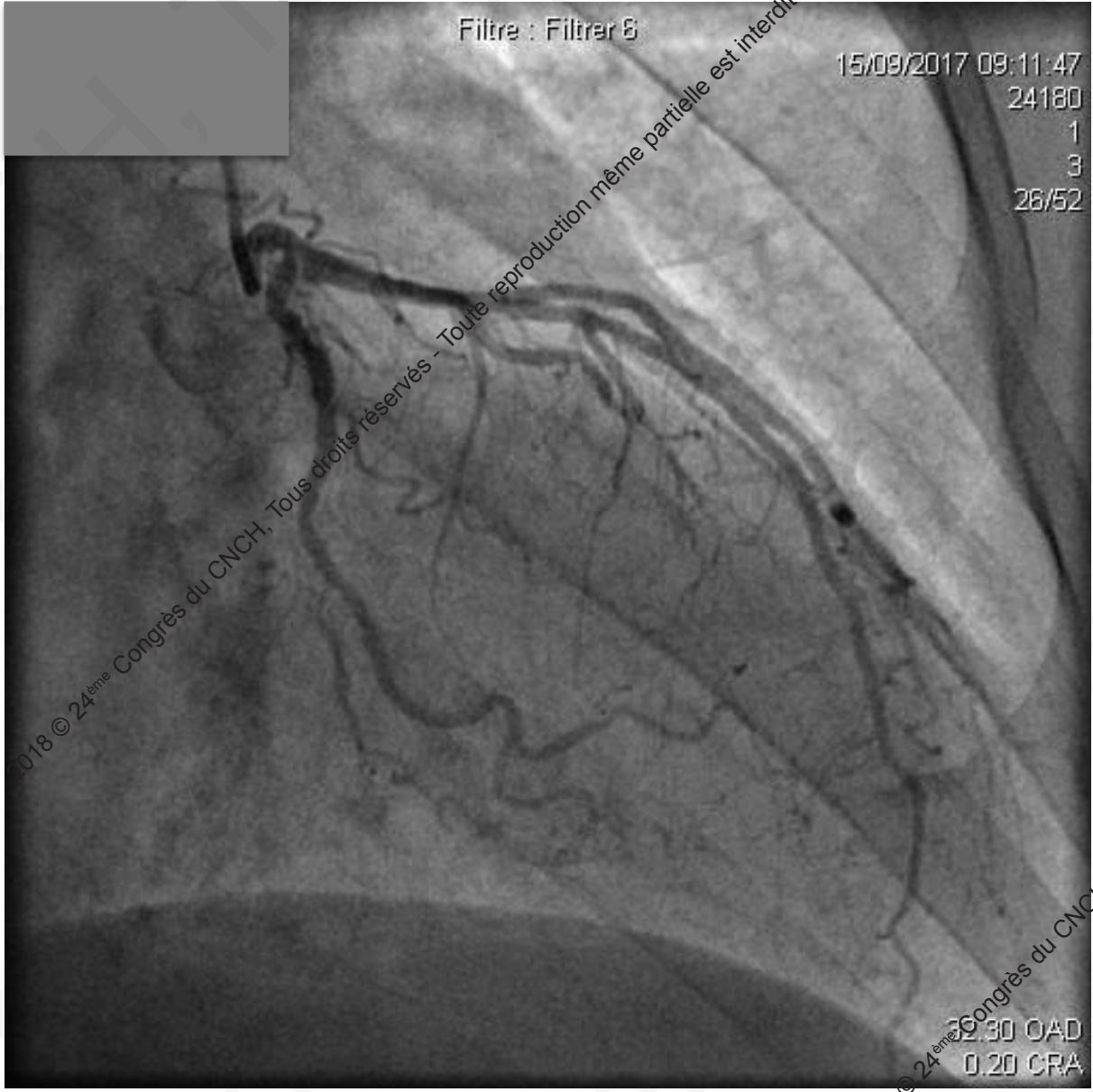
2018 © 24<sup>ème</sup> Congrès du CNCH, Tous droits réservés - Toute reproduction même partielle est interdite.

# Histoire clinique

- Homme 70 ans – coronaropathie stable
- Stent CD 2010 PL 2013 programmé, FE 60%
- HTA, dyslipidémie
- **Asymptomatique**
- Novembre 2017 : épreuve d'effort positive électriquement



**Coronarographie**



**Lésion tronc commun  
distal Medina 1-1-1**

2018 © 24ème Congrès du CNCH, Tous droits réservés - Toute reproduction même partielle est interdite.

# Indication de revascularisation?

## Indications for revascularization in patients with stable angina or silent ischaemia

Extent of CAD (anatomical and/or functional)	Class <sup>a</sup>	Level <sup>b</sup>
<b>For prognosis</b> Left main disease with stenosis >50%. <sup>c 68-71</sup>	I	A
Proximal LAD stenosis >50%. <sup>c 62,68,70,72</sup>	I	A
Two- or three-vessel disease with stenosis >50% with impaired LV function (LVEF ≤35%). <sup>c 61,62,68,70,72,83</sup>	I	A
Large area of ischaemia detected by functional testing (>10% LV) or abnormal invasive FFR. <sup>d 24,84-90</sup>	I	B
Single remaining patent coronary artery with stenosis >50%. <sup>c</sup>	I	C
<b>For symptoms</b> Haemodynamically significant coronary stenosis <sup>c</sup> in the presence of limiting angina or angina equivalent, with insufficient response to optimized medical therapy. <sup>e 24,63,91-97</sup>	I	A

# Choix de la stratégie

## SYNTAX Score I

### Lesion 1

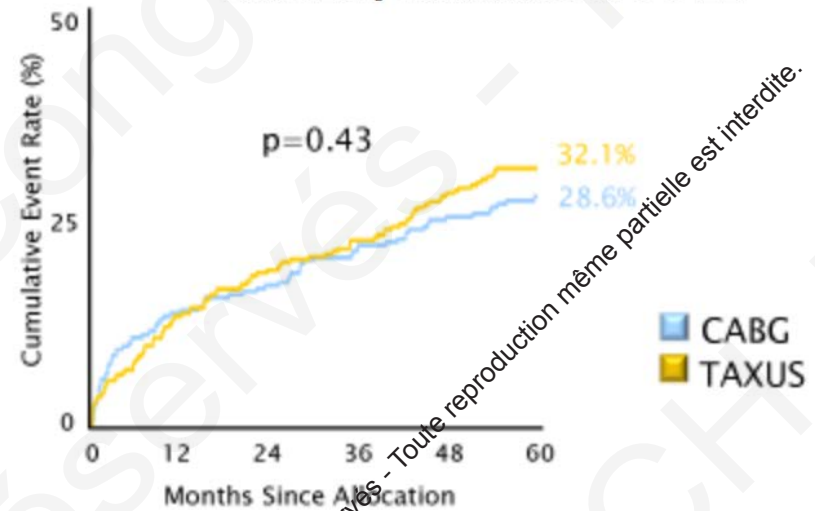
(segment 5): 6x2=  
 Bifurcation Type: Medina 1,1,1:  
 Angulation <70°  
 Sub total lesion 1

12  
 2  
 1  
 15

TOTAL:

15

## MACCE by SYNTAX Score 0-22



## Left main CAD

Left main disease with low SYNTAX score (0 - 22). 69,121,122,124,145-148



2018 © 24<sup>ème</sup> Congrès du CNCH, Tous droits réservés - Toute reproduction même partielle est interdite.

2018 © 24<sup>ème</sup> Congrès du CNCH, Tous droits réservés - Toute reproduction même partielle est interdite.

# Pontages – novembre 2017

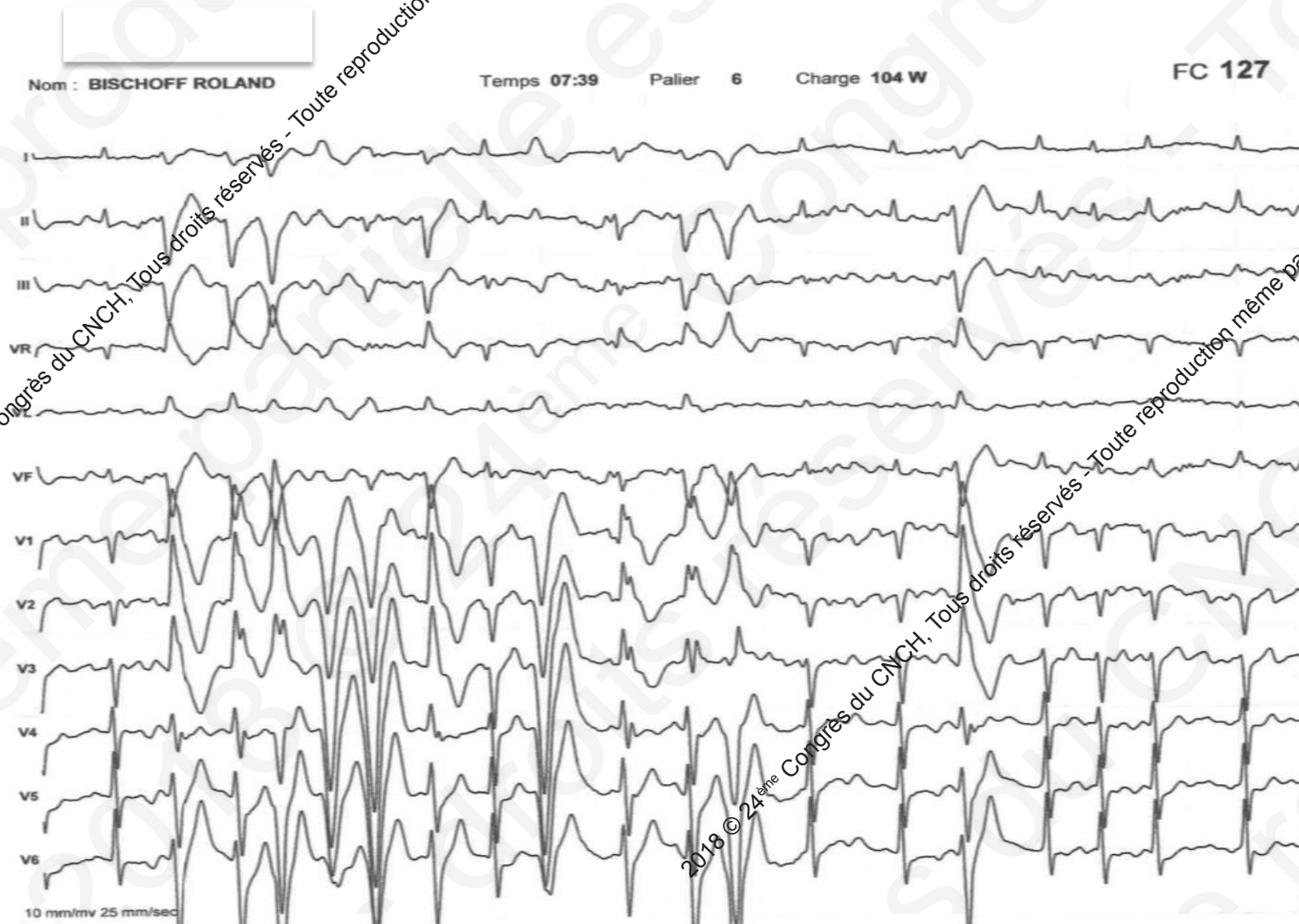
- IVA-MIG pédiculée
- PL-MID greffon libre
- Bissectrice-Saphène

2018 © 24<sup>ème</sup> Congrès du CNCH, Tous droits réservés - Toute reproduction même partielle est interdite.

2018 © 24<sup>ème</sup> Congrès du CNCH, Tous droits réservés - Toute reproduction même partielle est interdite.

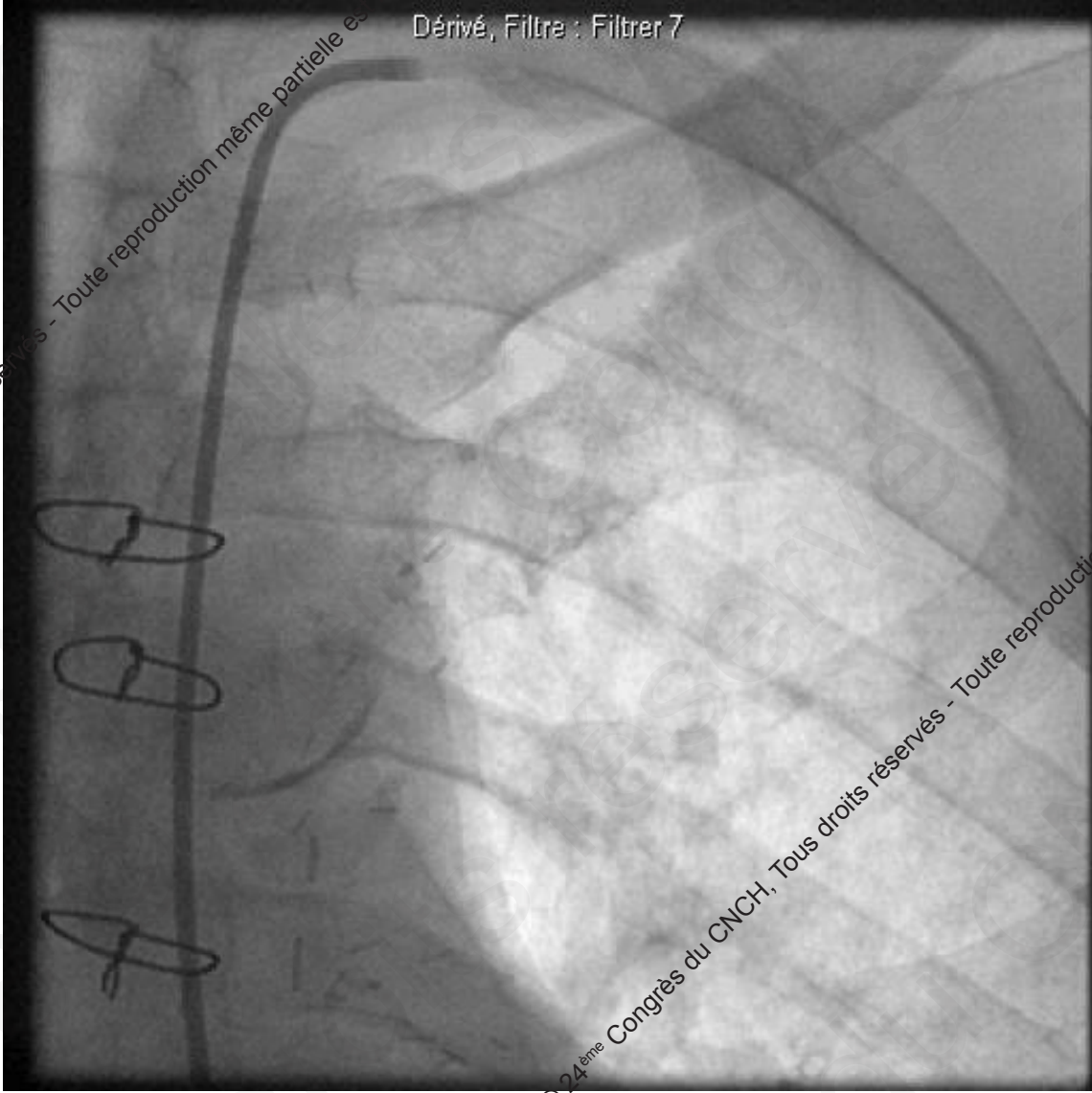

# Epreuve d'effort réadaptation

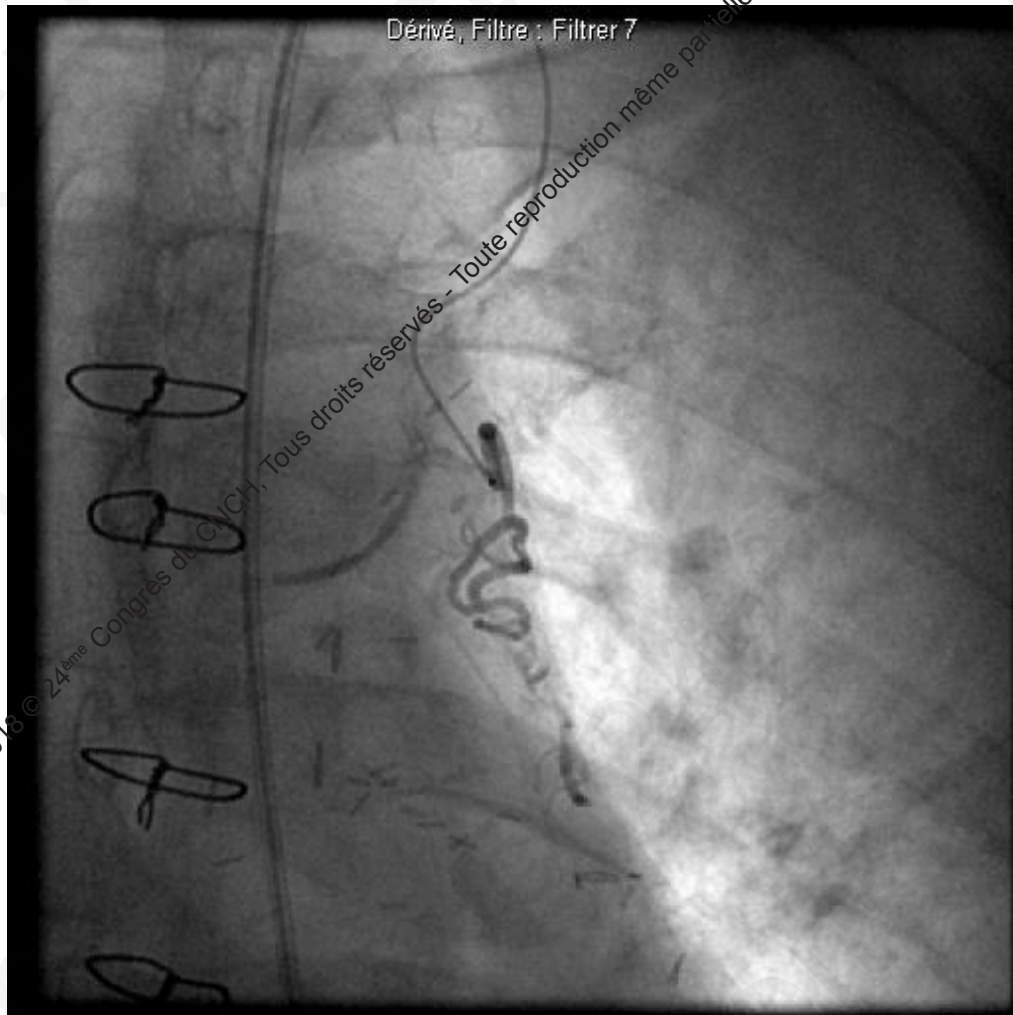




2018 © 24<sup>ème</sup> Congrès du CNCH, Tous droits réservés - Toute reproduction même partielle est interdite.



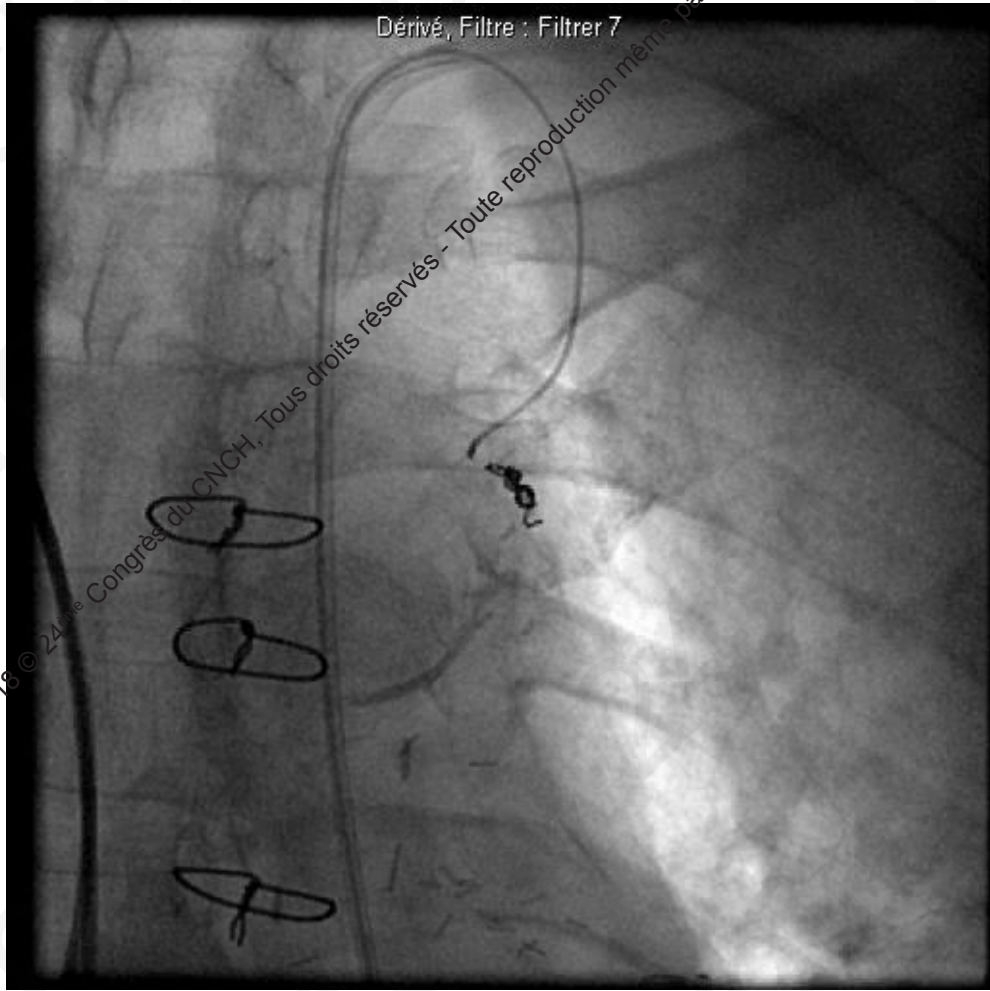
2018 © 24<sup>ème</sup> Congrès du CNCH, Tous droits réservés - Toute reproduction même partielle est interdite.



**IM 5F**  
**Pilot 50**  
**Microcathéter Progreat**

2018 © 24<sup>ème</sup> Congrès du CNCH, Tous droits réservés - Toute reproduction même partielle est interdite.

2018 © 24<sup>ème</sup> Congrès du CNCH, Tous droits réservés - Toute reproduction même partielle est interdite.



**2 Coils INTERLOCK 2x4mm**

2018 © 24<sup>ème</sup> Congrès du CNCH, Tous droits réservés - Toute reproduction même partielle est interdite.

# Synthèse

- **Scores de risque** dans guidage de la stratégie
- Contrôle des **ponts** quand évolution précoce non satisfaisante
- Le **coil** est un outil indispensable dans un cathlab

## 2018 ESC/EACTS Guidelines on myocardial revascularization

The Task Force on myocardial revascularization of the European Society of Cardiology (ESC) and European Association for Cardio-Thoracic Surgery (EACTS)